

HELDER JOSÉ LESSA ZAMBELLI

**AVALIAÇÃO DA EVOLUÇÃO NEUROCIRÚRGICA DE
CRIANÇAS COM DIAGNÓSTICO INTRAUTERINO DE
MIELOMENINGOCELE E ELABORAÇÃO DE
PROTOCOLO DE CIRURGIA FETAL PARA PREVENÇÃO
DE HIDROCEFALIA**

CAMPINAS

2006

HELDER JOSÉ LESSA ZAMBELLI

**AVALIAÇÃO DA EVOLUÇÃO NEUROCIRÚRGICA DE
CRIANÇAS COM DIAGNÓSTICO INTRAUTERINO DE
MIELOMENINGOCELE E ELABORAÇÃO DE
PROTOCOLO DE CIRURGIA FETAL PARA PREVENÇÃO
DE HIDROCEFALIA**

*Tese de Doutorado apresentada à Pós-Graduação da
Faculdade de Ciências Médicas da Universidade Estadual
de Campinas para obtenção do título de Doutor em
Ciências Médicas, área de concentração em Neurologia.*

ORIENTADOR: PROF. DR. EDMUR FRANCO CARELLI

CO-ORIENTADOR: PROF. DR. DONIZETI CESAR HONORATO

CAMPINAS

2006

**FICHA CATALOGRÁFICA ELABORADA PELA
BIBLIOTECA DA FACULDADE DE CIÊNCIAS MÉDICAS DA UNICAMP**

Bibliotecário: Sandra Lúcia Pereira – CRB-8ª / 6044

Z14a Zambelli, Helder José Lessa
 Avaliação da evolução neurocirúrgica de crianças com diagnóstico
 intrauterino de mielomeningocele e elaboração de protocolo de cirurgia
 fetal para prevenção de hidrocefalia. / Helder José Lessa Zambelli.
 Campinas, SP : [s.n.], 2006.

Orientador : Edmur Franco Carelli ; Donizeti César Honorato
Tese (Doutorado) Universidade Estadual de Campinas. Faculdade
de Ciências Médicas.

1. Feto. 2. Doenças. 3. Diagnóstico. I. Carelli, Edmur Franco.
II. Honorato, Donizeti Cesar. III. Universidade Estadual de
Campinas. Faculdade de Ciências Médicas. IV. Título.

**Título em ingles: Assessment of neurosurgical outcomes in children
prenatally diagnosed with myelomeningocele and development of a protocol
for fetal surgery to prevent hydrocephalus.**

Keywords:

- Fetus
- Diseases
- Diagnosis

Área de concentração: Neurologia

Titulação: Doutorado em Ciências Médicas

Banca examinadora: Profº Drº Edmur Franco Carelli ; Profº Drº Paulo Henrique Pires de Aguiar; Profº Drº João Flávio Panattoni Martins; Profº Drº Venâncio Pereira Dantas Filho; Profº Drº José Jorge Facure

Data da defesa: 18 - 07 - 2006

Banca examinadora da tese de Doutorado

Orientador(a): Prof(a). Dr(a). EDMUR FRANCO CARELLI

Membros:

1. PROF. DR. PAULO HENRIQUE PIRES DE AGUIAR

2. PROF. DR. JOÃO FLÁVIO PANATTONI MARTINS

3. PROF. DR. VENÂNCIO PEREIRA DANTAS FILHO

4. PROF. DR. JOSÉ JORGE FACURE

5.

Curso de pós-graduação em Ciências Médicas da Faculdade de Ciências Médicas da Universidade Estadual de Campinas.

Data: 18/07/2006

DEDICATÓRIA

*Ao meu avô Jarbas Lessa, a presença constante em
minha mente, que me ajuda e me emociona: meu
eterno amigo.*

Aos meus filhos que virão.

*À minha família que é começo, meio e fim, sempre.
Nilva, Aristides, Elaine, Eliane, Aline, Nilda, Pedro,
Eduardo, Vinicius, Ana Luisa, Vagner e Régis.*

AGRADECIMENTOS

Ao Prof. Dr. Edmur Franco Carelli, meu orientador, grande incentivador do meu conhecimento técnico e científico.

Ao Prof. Dr. Donizeti Cesar Honorato, meu co-orientador, amigo e principal incentivador para o crescimento da neurocirurgia pediátrica no Hospital das Clínicas da Universidade Estadual de Campinas.

Ao superintendente do Hospital Estadual de Sumaré, Prof. Dr. Lair Zambon, pela confiança que demonstra no meu trabalho.

Ao Prof. Dr. José Jorge Facure, mestre na transmissão do conhecimento médico.

Ao Prof. Dr. Concezio Di Rocco, renomado neurocirurgião italiano com quem muito aprendi durante minha especialização em neurocirurgia pediátrica em Roma.

Ao Prof. Dr. Luis Sérgio Lenardi, meu mestre e amigo.

Ao Prof. Dr. Lourenço Sbragia, amigo, profundo conhecedor da medicina fetal, incansável pesquisador e responsável pelo sucesso do grupo de medicina fetal da Universidade Estadual de Campinas.

Ao Prof. Dr. Sérgio Marba, amigo neonatologista e grande responsável pelo desenvolvimento da neurocirurgia neonatal no CAISM da Universidade Estadual de Campinas.

Ao Prof. Dr. Flávio César de Sá, pela ajuda e incentivo ao serviço de neurocirurgia do Hospital Estadual de Sumaré.

Ao Prof. Dr. João Flávio Panattoni Martins, pela parceria no desenvolvimento da medicina fetal em modelos animais.

Ao Dr. Kleber Cursino, ultrassonografista integrante do Grupo de Medicina Fetal do CAISM da Universidade Estadual de Campinas.

Ao Prof. Dr. Ricardo Barini, pela oportunidade que me deu de trabalhar no Grupo da Medicina Fetal do CAISM da Universidade Estadual de Campinas.

À Dra. Monique Rousselet, competente anestesista do Grupo de Medicina Fetal do CAISM e do Hospital Estadual de Sumaré.

Ao Prof. Dr. Venâncio Pereira Dantas Filho, amigo incansável e conselheiro fiel.

Ao Dr. Américo Marcone Cabral de Lira, amigo a quem devo muitos dos meus conhecimentos neurocirúrgicos.

Ao Prof. Dr. Panto Henrique Pires de Aguiar, amigo e incentivador da minha carreira neurocirúrgica.

À Profa. Dra. Ana Terezinha Guillaumon, pelo grande incentivo acadêmico.

À Profa. Dra. Eliane Regina Zambelli Mesquita de Oliveira, pela grande ajuda na realização deste trabalho.

À fisioterapeuta Elaine Cristina Zambelli da Rosa, pela grande ajuda na realização deste trabalho.

Ao Dr. José Roberto Matos Souza, irmão e conselheiro.

Aos Drs. Marcos Vinicius Calfat Maldaun, Mateus Dal Fabbro, Anderson de Albuquerque Seixas, Bráulio Carvalho Brayner, Sérgio Luis Lacerda Mendonça de Barros e José Eugênio Colombo, jovens e brilhantes neurocirurgiões, grandes amigos, que comigo compõem a Equipe do Serviço de Neurocirurgia do Hospital Estadual de Sumaré, da qual tenho tanto orgulho.

Ao Dr. Aguinello Cunha, pelo exemplo de médico que muito influenciou minha carreira profissional e pela imensa e inesquecível ajuda que prestou à minha família.

À Dra. Aline Meira Martins pela ajuda na realização deste trabalho.

Às Dras. Gisele Coelho e Aline Carnevalle, pela ajuda na realização deste trabalho.

Aos Drs. André Pierro, Fábio Dória, Wilson Nadruz, Flávio Sanchez, Leonardo Moraes e Rober Hetem, grandes amigos que compõem comigo a banda "The Dogs", pelos momentos de grande alegria.

À Profa. Dra. Angélica de Fátima Braga, pela ajuda ao Grupo de Medicina Fetal do CAISM.

Ao Prof. Dr. Adriano Fregonesi, companheiro de trabalho.

Ao Prof. Dr. Luis Violin, pela ajuda na realização deste trabalho.

Às enfermeiras Eliete Bombarda Bachege, Nilza Hilário, Antonia Alice da Silva e Maria Valéria de Omena de Athaide, companheiras de trabalho.

À enfermeira Regina Célia Tazinazzo, pela ajuda no atendimento dos pacientes no ambulatório de neurocirurgia neonatal.

Ao Sr. Alexandre Iscaife, graduando de medicina, pela grande ajuda na realização deste trabalho.

Aos Srs. Edegar Nelson Contar, Humberto Prates da Fonseca Alves, Eduardo Camargo Bueno e Alberto Duarte Neto, pelos bons e longos anos de amizade.

Às Sras. Candida Maffei e Raffaella Barbieri, pelo carinho e paciência.

Ao Sr. Alexandre da Silva, pelos serviços prestados na realização desta tese.

*O tempo presente e o tempo passado
Estão ambos, talvez, presentes no tempo futuro,
E o futuro contido no tempo passado.
Se a plenitude do tempo é eternamente presente,
O tempo, como um todo, é irredimível.
O que poderia ter sido é uma abstração
Que subsiste como perpétua possibilidade
Só num mundo de especulação.
O que podia ter sido e o que tem sido
Acenam para um fim, que é sempre presente.*

T.S.ELIOT

	PÁG.
RESUMO	<i>xix</i>
ABSTRACT	<i>xxiii</i>
INTRODUÇÃO	27
Proposta de correção intra-útero de mielomeningocele. Uma revisão atual da literatura.....	52
Criação cirúrgica de mielomeningocele em fetos de animais e técnicas de fechamento.....	52
Hidrocefalia e Arnold Chiari.....	60
Cirurgia fetal em humanos.....	64
Experiência do grupo de medicina fetal da UNICAMP.....	75
OBJETIVOS	81
MÉTODO	85
RESULTADOS	91
Caracterização materno- fetal.....	93
Caracterização dos recém- nascidos com mielomeningocele.....	96
Recém-nascidos: procedimentos e complicações.....	102
DISCUSSÃO	103
Potencial de reparo intra-útero e elaboração de protocolo para prevenção de hidrocefalia na unicamp.....	118
CONCLUSÃO	123
REFERÊNCIAS BIBLIOGRÁFICAS	127

RESUMO



O diagnóstico pré-natal da mielomeningocele permite melhor planejamento de sua abordagem e, mais recentemente, um possível reparo intra-útero. Este estudo analisa a evolução neurocirúrgica de 98 crianças com mielomeningocele, tratadas no período pós-natal através de cirurgia tradicional, de janeiro de 1994 a dezembro de 2002, no centro de referência em medicina fetal da Universidade Estadual de Campinas (UNICAMP). Desta avaliação retrospectiva, foi elaborado um protocolo próprio para cirurgia fetal para prevenção de hidrocefalia, identificando-se os fetos que se beneficiariam com a correção intra-útero da mielomeningocele. O estudo revelou uma realidade caracterizada pelo prognóstico ruim e pelo alto índice de complicações decorrentes da mielomeningocele, principalmente no que se diz respeito à hidrocefalia. Com isso, no protocolo foram incluídos somente fetos com um tamanho ventricular menor que 14 mm no momento da cirurgia, fetos entre 20 e 25 semanas de gestação, fetos com defeitos situados abaixo de L3-L4, fetos com mielomeningocele como malformação isolada e ausência de anomalias cromossômicas, tendo como critérios de exclusão: a primiparidade, fetos com lesão abaixo de S1 e a incapacidade de entendimento das gestantes dos riscos materno-fetais. Apesar da correção intra-útero para prevenção de hidrocefalia ter uma aplicação bastante restrita em nosso meio, é uma nova opção de tratamento para as mães brasileiras, já que a legislação do país não prevê a interrupção médica da gravidez, quando complicada por fetos com mielomeningocele.

ABSTRACT



Prenatal diagnosis of myelomeningocele has permitted a better planning for optimum management of the disease. More recently, it has allowed for a possible intrauterine repair of the spinal defect. This study analyzed neurosurgical outcome of 98 children with myelomeningocele, postnatally treated with traditional surgery, from January 1994 to December 2002, in the Fetal Medicine referral center at the Universidade Estadual de Campinas (UNICAMP). From this retrospective evaluation, a suitable protocol for fetal surgery was developed for the prevention of hydrocephalus, identifying fetuses that would benefit from intrauterine repair of myelomeningocele. The study revealed a reality characterized by a poor prognosis and a high rate of complications due to myelomeningocele, particularly hydrocephalus. Thus, included in the protocol were only fetuses with ventricular size measuring less than 14 mm at the time of surgery; fetuses between 20 and 25 weeks of gestation; fetuses with defects located below L3-L4; fetuses with myelomeningocele as isolated malformation and absence of chromosomal abnormalities. Criteria of exclusion were: primiparity, fetuses with lesions below S1 and pregnant women's lack of understanding of the maternal-fetal risks. Intrauterine repair for the prevention of hydrocephalus has a very limited application in our setting. However, it is a new therapeutic option for Brazilian mothers, since in this country legislation is against medical termination of pregnancies affected with fetal myelomeningocele.

INTRODUÇÃO



A mielomeningocele é o mais sério defeito neonatal do sistema nervoso central compatível com a vida. O termo espinha bífida também tem sido usado para se referir a essa doença, no entanto, espinha bífida também se usa para definir uma variedade de outras malformações relacionadas ao desrafismo espinhal causando alguma confusão, portanto o termo mielomeningocele parece mais preciso (Gool JB e Gool JD, 1986).

As principais características da mielomeningocele, são: anomalias espinhais, como a ausência de fechamento dos arcos espinhais posteriores, promovendo a exteriorização da placa neural ou placódio, geralmente em níveis torácicos inferiores, lombares e sacrais; cistos de líquido cefalorraquidiano constituídos, em parte, por fina membrana de aracnóide que se confunde medialmente com a placa neural ou placódio, e excedem os limites do canal vertebral; a coexistência da malformação de Arnold-Chiari do tipo II e, a associação extremamente freqüente com hidrocefalia: cerca de 80% das crianças com mielomeningocele (Salomão, 2002) (figura 1).

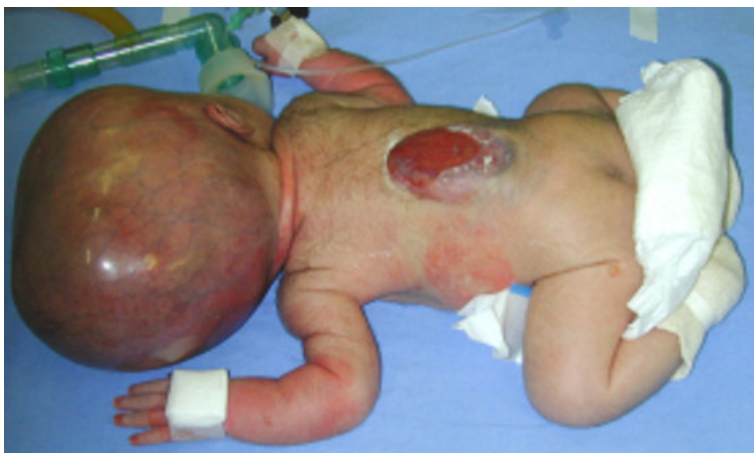

Figura 1- Recém – nascido com mielomeningocele tóraco-lombar extensa acompanhada de hidrocefalia acentuada. (Grupo de Medicina Fetal – UNICAMP)

Portanto, a mielomeningocele representa alteração congênita classificada como espinha bífida aberta, caracterizando-se pela presença do placódio não recoberto por tecido meníngeo e exposto aos agentes externos. Quanto mais caudal a lesão, menor o déficit neurológico. Ao nascimento, a criança apresenta, na região dorsal, a clássica malformação cística, que pode ser fechada (sem saída de líquido do saco meníngeo) ou aberta (com saída de líquido do espaço dural); e, como consequência do déficit dos músculos da loja anterior da perna, o recém-nascido pode apresentar pé torto (Salomão, 2002) (figuras 2a e 2b).

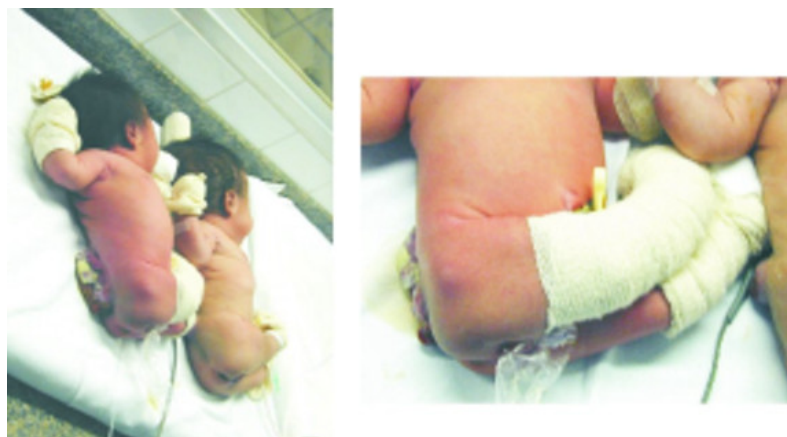

Figura 2a- Gemelares com mielomeningocele, apresentando grave déficit motor em membros inferiores e pé torto congênito. (Grupo de Medicina Fetal – UNICAMP)

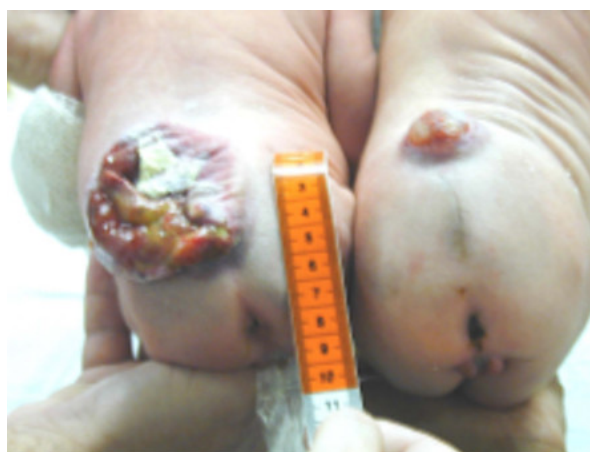

Figura 2b- Mielomeningocele em gemelares, com clássica lesão em região dorsal. (Grupo de Medicina Fetal – UNICAMP)

Esqueletos remanescentes de crianças com mielomeningocele com pelo menos 3.000 anos têm sido encontrados em escavações arqueológicas. A mielomeningocele foi descrita por Hipócrates e Aristóteles, no entanto o tratamento para essas crianças na antiguidade era inexistente, praticando-se muitas vezes o infanticídio (Gool JB e Gool JD, 1986; McLone, 1996). As primeiras tentativas de tratamento incluíram a ligadura da mielomeningocele e a tentativa de esclerose através da utilização de soluções a base de iodo, ambos com resultados desastrosos (Trowbridge, 1828; Morton, 1875). Nos últimos dois séculos, ocorreu progressiva melhora no tratamento, incluindo o fechamento cirúrgico da mielomeningocele e o desenvolvimento de tratamentos mais efetivos para a hidrocefalia. Desde 1950, particularmente com a introdução dos sistemas de válvulas, ocorreu um rápido progresso, auxiliado pela cateterização urinária estéril e intermitente, pelo desenvolvimento de procedimentos cirúrgicos ortopédicos e pela utilização de órteses externas para melhorar a deambulação e a mobilidade (Dias, 1999).

Durante a formação do sistema nervoso, podem ocorrer distúrbios que levam a defeitos no fechamento do tubo neural. Dentre eles, a mielomeningocele é a mais complexa das anormalidades congênitas do sistema nervoso central compatível com uma sobrevida longa. A mielomeningocele incide em aproximadamente 1/2000 nascidos vivos, obviamente quando utilizamos uma estatística mundial, pois existem regiões, como o Reino Unido com 0,7 – 2,5/1000 nascidos vivos, a Irlanda do Norte, o sul do País de Gales e a Escócia, apresentam incidências da ordem de 5/1000 nascidos vivos. A incidência no continente europeu é de 0,41 – 1,9/1000 nascidos vivos e nos EUA é de 0,41 – 1,43/1000 nascidos vivos; já a população negra da África possui uma fraca incidência (0,1/1000 nascidos vivos), que persiste mesmo após sua migração para áreas de forte prevalência como a Inglaterra (Carter, 1974; Nazer et al., 2001).

Contudo, a incidência da mielomeningocele no mundo tem diminuído significativamente nas últimas décadas. Nos Estados Unidos a média caiu de 0,6 para 0,3 para 1000 nascidos vivos entre 1984 e 1992, esse declínio tem sido atribuído em parte à melhora na nutrição materna e suplementação vitamínica periconcepcional, como também às avaliações diagnósticas pré-natais, determinando um aumento no número de interrupções

eletivas. Portanto, esses fatores são responsáveis por esse declínio no número de mielomeningoceles, mas outras razões ainda são desconhecidas (CDC, 1992).

A atual profilaxia da mielomeningocele é feita com o uso do ácido fólico. (Copp, 1998). Na Inglaterra recomenda-se que as mulheres em idade fértil ingiram 400µg de ácido fólico diariamente antes da concepção e durante as primeiras 12 semanas de gestação. O ácido fólico extranecessário para efeito protetor razoável é 0,4mg por dia, duas vezes a média diária ingerida pela dieta (0,2mg). Algumas drogas utilizadas durante a gestação podem aumentar o risco, é o caso das drogas antiepilépticas, como o valproato de sódio e dos antagonistas do ácido fólico, como trimetopim, triantereno, carbamazepina, fenitoína, fenobarbital e primidona (Czeizel e Dudas, 1992; Shaw et al., 1995; Greene e Copp, 1997; Copp, 1998).

O risco de recorrência para um casal com uma criança previamente afetada por mielomeningocele é de 1 a 2% (Campbell et al., 1986; Shurtleff e Lemire, 1995) e com pais com duas crianças afetadas pode ser superior a 10%. (Todorov, 1982). Já para pais com mielomeningocele, o risco de ter uma criança com a doença é de aproximadamente 3% (Campbell et al., 1986). Apesar da mielomeningocele ocorrer na maioria das vezes como uma malformação isolada, as vezes pode fazer parte de uma síndrome genética. Por exemplo, associação entre mielomeningocele e trissomia do 13 e 18 são comuns entre os abortos, mas são menos comuns entre nascidos vivos, sugerindo morte fetal precoce (Luthy et al., 1991). Têm sido descritas algumas famílias com transmissões autossômica dominante e autossômica recessiva. A influência da predisposição genética pode ser vista em algumas mutações animais onde existem defeitos do tubo neural. Por outro lado, estudos demonstram a baixa incidência entre gêmeos monozigóticos (Myriantopoulos e Melnick, 1987).

Grande número de genes foi descrito na forma mutante, causando doenças do tubo neural em humanos. Parte dos distúrbios cromossômicos específicos ou relacionados a genes únicos em humanos, presumivelmente não afetados por influências ambientais, está associada com o desenvolvimento de doenças do tubo neural. Entretanto, tais casos síndrômicos constituem pequena proporção dos nascidos vivos com doenças do tubo neural. Anomalias cromossômicas (trissomia do 18 ou triploidia), mutações de um único

gene (síndrome de Meckel), doenças maternas (diabetes ou febre) ou exposição materna a agentes teratogênicos (álcool, ácido valpróico ou outras drogas antiepilépticas) são responsáveis por 12% dos casos. Estudos de recorrência familiar e de concordância em gêmeos revelam evidência da influência de fatores genéticos em casos não-sindrômicos; porém, fatores como estado sócio-econômico e área geográfica (independente da etnia) como citada anteriormente, também se encontram associados às variações da incidência de doenças do tubo neural. Setenta genes estão sendo testados pela associação genética com a espinha bífida, e eles estão contidos em cinco categorias: genes envolvidos com o metabolismo do folato e glicose; genes que têm se mostrado como causadores dos defeitos do tubo neural de ratos e camundongos; genes que têm importante papel no estabelecimento da simetria corporal; genes relacionados a fatores de crescimento e seus receptores; e protooncogenes, que também participam do desenvolvimento físico (Copp, 1998).

Contudo, apesar de um grande número de avanços, sabe-se pouco sobre muitos aspectos da criança com mielomeningocele, permanecendo ainda muitas dúvidas sobre a complexidade dessa malformação (Dias, 1999), sendo interessante uma revisão sobre a anatomia e a embriologia do sistema nervoso central.

A medula espinhal é uma formação cilíndrica alongada, de tecido nervoso, que ocupa os dois terços superiores do canal vertebral e que mede frequentemente 42-45 cms de comprimento nos seres humanos adultos. Estendendo-se da borda superior do Atlas (primeira vértebra cervical) até à borda superior da segunda vértebra lombar, continuando em sua extremidade superior com a medula oblonga. O cone medular é a porção inferior ou distal da medula espinhal, e de sua extremidade sai um delicado filamento, o filamento terminal, que se conecta com o primeiro segmento do cóccix (Testut e Jacob, 1975).

Até o terceiro mês de vida intrauterina, a medula espinhal é tão longa quanto o canal vertebral. A partir de então, a coluna vertebral cresce mais rapidamente do que a medula espinhal, até que, ao redor do final do quinto mês de vida intrauterina, o limite inferior da medula posiciona-se ao nível da base do sacro. Por volta da época do nascimento, a medula espinhal se estende até o nível inferior da segunda vértebra lombar (Barson, 1970).

A topografia vértebro-medular apresenta-nos as relações dos segmentos medulares com os corpos vertebrais (Keravel e Sindou, 1982). Na medula lombar, o segmento correspondente às quatro primeiras raízes, estão envoltas pelas três últimas vértebras torácicas. Já, o último par lombar e os dois primeiros pares sacrais (medula sacral), correspondem ao corpo da primeira vértebra lombar. O cone medular, ou seja, a parte terminal da medula, de onde nascem os três últimos pares sacrais e o nervo coccígeo, corresponde à segunda vértebra lombar (Cambier et al.,1975).

A cauda equina é formada pelo conjunto de raízes raquidianas situadas abaixo do cone terminal, ou seja, os 2º, 3º, 4º e 5º pares das raízes lombares, pelos cinco pares de raízes sacrais e pelo par de raízes coccígeas. Durante a vida embrionária, a coluna vertebral cresce mais do que a medula espinhal, o que explica a disposição das raízes que têm um trajeto tão vertical quanto mais baixo é sua origem medular. Assim o primeiro par de raízes lombares deixa o canal raquidiano ao nível do cone medular e por definição não faz parte da cauda equina (N´guyen et al.,1987).

O filamento terminal se apresenta sob a forma de um fino cordão, cujo diâmetro varia entre 1 e 2 mm, e liga o cone medular ao cóccix. A dura-máter que envolve as raízes da cauda equina termina num fundo de saco cego ao nível de S2; a este nível ela envia um prolongamento fino que acompanha o filamento terminal até o cóccix, formando o ligamento coccigeano (N´guyen et al., 1987).

No que diz respeito à embriologia, após o final da primeira semana gestacional, quando há a implantação na parede uterina, ocorrem mudanças na massa celular do blastocisto, produzindo um disco embrionário bilaminar composto de duas camadas: epiblasto (futuro ectoderma), banhado na cavidade amniótica; e o hipoblasto (futuro endoderma), o qual se limita como saco vitelino. A gastrulação é o processo no qual esse disco bilaminar é convertido num disco trilaminar, sendo a terceira camada o mesoblasto (futuro mesoderma) (Moore, 1988; Nievelstein et al., 1993; Bayer et al., 1995; Dias, 1999).

Esse processo começa por volta do dia 14 ou 15, quando aparece uma linha afilada de epiblasto caudalmente na linha média da superfície dorsal do embrião. Essa linha primitiva é uma área de intensa atividade mitótica, composta de células totipotenciais, e

forma o eixo embriogênico longitudinal (craniocaudal). O fim cranial da linha primitiva forma o nó de Hensen, no qual há uma depressão central, chamada fossa primitiva. Então, células ectodérmicas começam a migrar através da linha primitiva, passam por dentro da fossa primitiva, ficando na interface entre o ectoderma e o endoderma, depois migrando lateralmente nessa interface para formar o mesoderma. Essa migração ocorre através de rotas definidas de cada lado da linha média, não há migração através da linha média propriamente dita (Moore, 1988; Nievelstein et al., 1993; Bayer et al., 1995; Dias, 1999).

Somente mais tarde o mesoderma será integrado ao longo da linha média para formar o processo notocordal. Esse processo contém uma luz central, contínua com a cavidade amniótica através da fossa primitiva. Durante a intercalação, o processo notocordal canalizado se funde com parte mais próxima do endoderma, resultando no canal neurentérico primitivo, no qual o ânimo se comunica livremente com o saco vitelino. O canal neurentérico primitivo existe apenas durante dois a oito dias. Subsequentemente, o processo notocordal sofre mudanças complexas, com proliferação celular e dobramento da placa notocordal, formando a verdadeira notocorda, enquanto isso o canal neurentérico primitivo se torna obliterado (Nievelstein et al., 1993; Bayer et al., 1995; Volpe, 2001).

No começo da terceira semana gestacional, a notocorda induz o ectoderma a diferenciar em especializado neuroectoderma. O último é plano e também chamado de placa neural, e se continua lateralmente com o remanescente do ectoderma. Por volta do dia 18, a placa neural começa a invaginação ao longo do seu eixo central para formar o sulco neural, pregas neurais em cada lado (Nievelstein et al., 1993; Bayer et al., 1995; Volpe, 2001).

As pregas neurais crescem progressivamente em tamanho e flexionam-se para se aproximar uma das outras, até se fundirem eventualmente na linha média para formar o tubo neural (figuras 3a e 3b). Esse processo ocorre tradicionalmente primeiro no nível do quarto somito (futura junção craniocervical) e prossegue tanto cefálica quanto caudalmente como se fosse um zíper. O final cranial do tubo neural (neuróporo anterior) fecha primeiro, no dia 25, no local da lâmina terminal, e o final caudal (neuróporo posterior) fecha mais tarde, no dia 27, terminando, assim, o processo da neurulação primária. Entretanto, estudos recentes sugerem que, ao contrário de um processo contínuo como um zíper, há iniciação

de múltiplos locais de início do fechamento do tubo neural e que pelo menos cinco locais provavelmente são controlados por diferentes genes pertencentes à família Homebox, a qual é expressa durante processos embriogênicos iniciais (Raybaud et al., 1992; Nievelstein et al., 1993; McLone e Dias, 1994; Volpe, 2001).

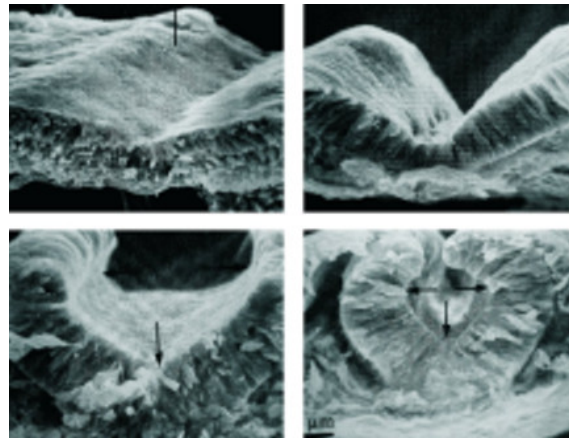


Figura 3a- Processo normal de neurulação (Grupo de Medicina Fetal - UNICAMP)

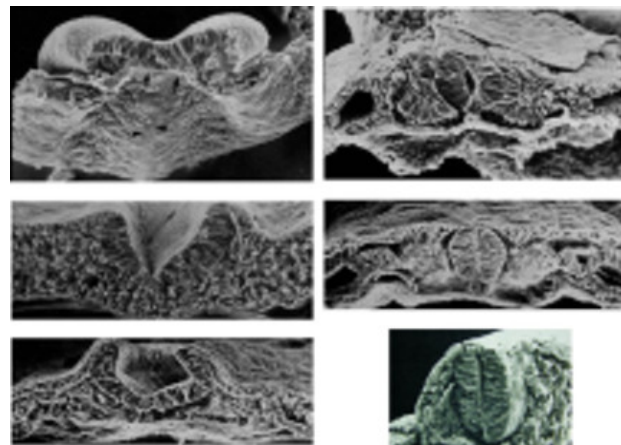


Figura 3b- Processo normal de neurulação, visto em mais detalhes (Grupo de Medicina Fetal - UNICAMP)

Durante a neurulação, as células ectodérmicas que se desconectam, produzirão tanto os gânglios espinais como os simpáticos. Logo após o fechamento do tubo neural, ectoderma neural e superficial se separam um do outro, num processo chamado disjunção. As camadas superficiais se fundem na linha média para produzirem uma pele contínua cobrindo o tubo neural para formar as meninges, arcos neurais das vértebras e os músculos paraespinais (McLone e Dias, 1994; Volpe, 2001).

A localização do fim do canal da placa neural tem sido assunto de grande debate nos últimos anos. De acordo com a maioria das recentes teorias, é localizado no nível de S3 até S5, os metâmeros sacrococcígeos caudais remanescentes da medula espinal e o filamento terminal são formados por processos da neurulação secundária e diferenciação retrogressiva, começando pelo final da neurulação primária e continuando até aproximadamente o dia 48 da gestação (McLone e Dias, 1994; Volpe, 2001).

Durante a neurulação secundária, um segundo tubo neural é formado caudalmente ao neuróporo posterior. Uma massa de células totipotenciais indiferenciadas (massa celular caudal) inicialmente aparecem como resultado da fusão da neuroectoderma com a porção mais baixa da notocorda. Múltiplos vacúolos pequenos então se formam na massa celular caudal e progressivamente coalescem para surgir o canal central (canalização). Esse transiente tubo neural secundário se fundirá com o canal formado durante a neurulação primária e as células envolventes se diferenciarão em neurônios (Lemire, 1975; Schoenwolf, 1979; Schoenwolf, 1984; Muller e O'Rahilly, 1987;).

O próximo passo é a diferenciação retrogressiva, um processo apoptótico em que combinação de regressão, degeneração e futura diferenciação ocorrem. O segmento formado pela neurulação secundária e diferenciação retrogressiva eventualmente resulta na ponta do cone medular e no filamento terminal. O tubo neural secundário regressa de forma progressiva e o ventrículo terminal, uma expansão pequena do canal central dentro do cone medular que representa seu único remanescente, é de tamanho minúsculo, sendo geralmente indetectável à ressonância nuclear magnética em indivíduos normais (McLone e Dias, 1994; Dias, 1999).

A mielomeningocele pode surgir tanto de falha da neurulação primária como de divisão ou rompimento secundário da medula espinal formada normalmente (Gardner, 1960; Copp e Brook, 1989; Dias e Walker, 1992). Se as pregas neurais não se flexionam e não se fundem num tubo, elas continuam como uma placa plana de tecido neural. Assim, o ectoderma superficial não se separa do neural e permanece em posição lateral, deixando uma fenda na linha média, pois a pele só se forma lateralmente. O mesênquima acaba ficando impedido de migrar entre o tubo neural e o ectoderma superficial, permanecendo na posição lateral, assim como todas as estruturas oriundas dele (Patten, 1953; Dias e Walker, 1992;). Um estudo com embriões de ratos plantados in vitro durante a neurulação mostrou que toxinas, como tunicamicina, interferem com a formação dos glicosaminoglicanos e impedem o tubo neural de se fechar. Do mesmo autor, outra experiência mostrou que injeção de vitamina A antes da neurulação causou defeitos na formação do tubo neural em alguns embriões e, em outros, aumento do volume do tubo. Contudo, a introdução de vitamina A na cultura in vitro não demonstrou alterações no tubo neural. (Warkamy et al., 1958). Hidrocefalia e malformação de Arnold-Chiari II na junção cervicomedular não se desenvolvem no período embrionário, mas aparecem durante a vida fetal (Heffez. et al., 1990; Meuli et al., 1995; Meuli et al., 1996).

A prevenção com ácido fólico pode reduzir em até 70% as doenças do tubo neural (Copp, 1998). Alguns fatores ocupacionais ou exposição a determinadas substâncias, como drogas antiepilépticas, estão associados a risco aumentado de doenças do tubo neural. Há forte evidência de um efeito protetor do consumo adequado de ácido fólico; no entanto, em grupos de alto risco, como em mulheres usando drogas anti-epilépticas, a suplementação com folato não foi comprovada em reduzir o risco para doenças do tubo neural (Shurtleff e Lemire, 1995; Greene e Copp, 1997; Birnbacher et al., 2002; CDC, 2004).

A localização preferencial das mielomeningoceles é a região lombossacral, sugerindo uma suscetibilidade particular do ponto de fechamento do neuróporo posterior e, também, que o efeito teratogênico, seja qual for, está limitado no tempo e no mecanismo de ação. As formas lombares baixas ou sacrais seriam devido a uma vacuolização excessiva quando do processo de canalização (Honorato, 1994).

Os casos em que podemos imputar o aparecimento da mielomeningocele a um único agente teratogênico são extremamente raros, razão pela qual seria mais justo considerar uma série de fatores de risco que, combinados, poderiam levar a esse defeito do tubo neural. A hipótese mais plausível é a de que a incidência da espinha bífida em uma população é determinada pela carga genética, associada a fatores e condições do meio ambiente, dentre eles: a hipertermia materna no primeiro trimestre da gravidez evocando uma infecção viral, a carência nutricional particularmente de vitaminas como o ácido fólico e os folatos, assim como as anomalias provocadas pela carência de zinco e, ainda, a utilização de medicamentos anticonvulsivantes, principalmente o valproato de sódio (Lapras, 1988; Honorato, 1994).

Clinicamente pelo menos três diferentes tipos de mielomeningocele são descritos. O primeiro tipo ocorre entre os descendentes celtas e caracteriza-se por lesões mais altas com déficit sensitivo-motor grave e alta frequência de retardo mental. O segundo tipo ocorre entre os descendentes espanhóis e árabes e caracteriza-se usualmente por uma boa função sensitivo-motora e retardo mental mínimo, apesar de muitos apresentarem nível alto de lesão e hidrocefalia acentuada. O terceiro tipo ocorre entre habitantes do oeste do Canadá e caracteriza-se por nível alto de lesão, mas com relativa preservação da função sensitivo-motora. (Shurtleff e Lemire, 1995)

As principais características clínicas relacionam-se primeiramente com a natureza da lesão primária, com as características neurológicas associadas e com a hidrocefalia. Cerca de 80% das mielomeningoceles encontradas ocorrem nas regiões lombares, tóraco-lombares ou lombossacrais (Frey e Hauser, 2003).

Os distúrbios da função neurológica dependem do nível de lesão. Deve-se atentar, particularmente, aos exames de motricidade, de sensibilidade e à função esfinteriana. A avaliação do nível funcional da lesão permite a realização de estimativas razoáveis acerca das capacidades potenciais futuras. Assim, a maioria dos pacientes com lesões abaixo de S1 é, em última análise, capaz de caminhar sem ajuda, enquanto aqueles com lesões acima de L2 são usualmente dependentes de cadeiras de rodas para realizar, no mínimo, a maior parte de suas atividades. Entretanto, há considerável variação entre o

estado de deambulação do paciente e o aparente nível de lesão neurológica, principalmente em lesões na região lombar (Lewis et al., 2004).

O segmento acometido é também importante determinante da propensão de desenvolvimento de escoliose. A maioria dos pacientes com lesões acima de L2 exibe, em última análise, significativa escoliose, ao passo que essa complicação não é usual em pacientes com lesões abaixo de S1 (Naidich et al., 1996).

Exames seriados de tomografia computadorizada e de ultra-sonografia são essências pelo fato de ocorrer dilatação ventricular progressiva sem concomitante crescimento rápido do perímetro cefálico ou sinais de aumento da pressão intracraniana. O período mais comum de ocorrência de hidrocefalia, acompanhada de sinais clínicos evidentes, é na segunda ou terceira semana após o nascimento (Birnbacher et al., 2002) (figura 4).

Hogge et al. (1990) mostraram sua experiência com 23 casos de mielomeningocele fetal com diagnóstico intra-útero, acompanhados por uma equipe multidisciplinar. A idade média do diagnóstico foi de 23,7 semanas (em uma gama de 16 para 34 semanas), com idade média ao nascimento de 36,9 semanas em 14 pacientes eleitos para continuar as gravidezes. Nenhuma das onze crianças com lesões sacras ou lombossacras desenvolveram ventriculomegalia significativa antes do nascimento e dos três pacientes diagnosticados com lesões toraco-lombares, dois tiveram progressão da ventriculomegalia com nascimento mais precoce de 32 a 34 semanas de gestação. Estes resultados preliminares sugeriram que um coordenado pré-natal parecia resultar num prognóstico mais favorável para crianças com mielomeningocele, apesar das complicações comuns, requerendo cuidadoso monitoramento e tratamento agressivo.

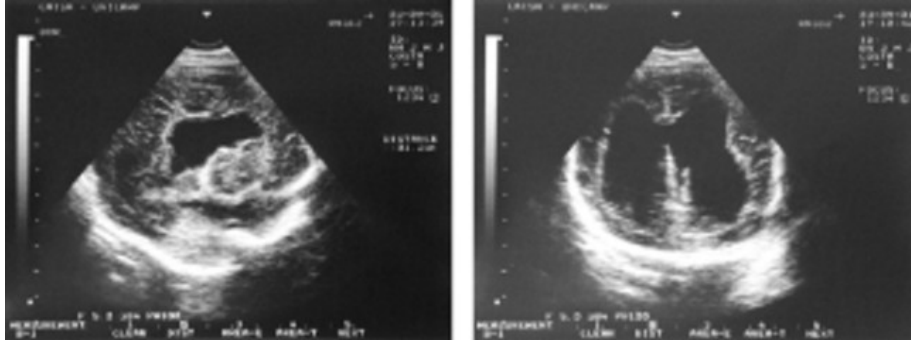


Figura 4- Ultrassom transfontanela mostrando hidrocefalia em paciente com mielomeningocele. (Grupo de Medicina Fetal – UNICAMP)

A malformação de Arnold-Chiari é central para a ocorrência tanto de déficits relacionados à disfunção do tronco cerebral quanto para a ocorrência de hidrocefalia. Quase todos os casos de mielomeningocele tóraco-lombar, lombar e lombossacral são acompanhados de malformação de Arnold-Chiari. (Sutton et al., 2003)

A hidrocefalia associada à malformação de Arnold-Chiari provavelmente é resultado de uma ou duas causas básicas. A primeira refere-se à malformação do rombencéfalo que bloqueia tanto a saída do quarto ventrículo quanto o fluxo liquórico através da fossa posterior. A segunda refere-se à estenose aquedutal, que pode estar associada à malformação de Arnold-Chiari em aproximadamente 40 a 75% dos casos. (Naidich et al., 1983) Estudos com fetos humanos com mielomeningocele sustentam o conceito de que a malformação rombencefálica de Arnold-Chiari é um defeito primário e não resultado da hidrocefalia. Além disso, estudos realizados com ratos mutantes portadores de neurulação defeituosa podem esclarecer o mecanismo pelo qual a mielomeningocele pode levar ao desenvolvimento da malformação de Arnold-Chiari. Ademais, esse modelo torna claro que essa malformação resulta de crescimento do rombencéfalo numa fossa posterior muito pequena. Esta é anormalmente pequena e causada pela ausência da distensão normal do sistema ventricular em desenvolvimento, inclusive do quarto ventrículo. A falta de distensão ocorre principalmente pelo defeito do tubo neural aberto (Naidich et al., 1983; Babcock et al, 1994). A hidrocefalia, então, resulta da malformação de Arnold-Chiari (Babcock et al.,1994).

As anomalias clínicas relacionadas à disfunção da porção inferior do tronco cerebral são: paralisia das pregas vocais com estridor, anormalidades ventilatórias dos tipos obstrutivo e central (especialmente durante o sono), fala cianótica e disfagia. Elas se devem a três causas primárias. Primeiramente, relacionam-se em parte às malformações do tronco cerebral, as quais envolvem nervos cranianos e outros núcleos, e estão presentes na grande maioria dos casos submetidos a autópsia. Em segundo lugar, à compressão e à tração da porção caudal anômala do tronco cerebral, em decorrência de hidrocefalia e aumento da pressão intracraniana, podem ser significantes, em particular, nos distúrbios do nervo vago, que resultam em paralisia das pregas vocais e estridor. Em terceiro, necroses isquêmicas e hemorrágicas do tronco cerebral ocorrem frequentemente e podem ser resultantes de distúrbios da arquitetura arterial da circulação vértebro-basilar que se encontra deslocada em sentido caudal (Youmans, 1994).

Talvez, a mais importante das outras anomalias do sistema nervoso central sejam as anormalidades do desenvolvimento cortical cerebral. Em estudos antigos, o achado patológico de microgiria foi descrito em 55 a 95% dos casos. Não está claro se esses achados refletiram verdadeira disgenesia cortical, mas a sua presença foi de grande significância pelo fato de se constatar déficits intelectuais numa minoria desses pacientes. Além disso, a ocorrência de crises convulsivas em cerca de 20 a 25% das crianças portadoras de mielomeningocele pode ser em razão, em parte, dessa disgenesia cortical. Um estudo posterior de neuropatologia mostrou evidências de displasia cortical cerebral na maioria dos portadores de mielomeningocele, sendo observada polimicrogiria numa grande parte destes. Assim, distúrbios da migração neuronal são característica comum (Villablanca e Hovda, 2000).

Técnicas invasivas e não invasivas são utilizadas no diagnóstico pré-natal, tentando ganhar muito conhecimento sobre o feto e de forma apropriada aconselhar os pais. As técnicas invasivas mais comuns são: a amniocentese e cariótipo de vilosidades coriônicas que provam o cariótipo fetal e diagnóstico de patologias genéticas. Técnicas não invasivas incluem ultra-som (2D e 3D), ecocardiografia fetal e imagem por ressonância magnética.

Em relação ao diagnóstico intra-útero, a ultrassonografia é parte integrante desta prática de especialidade e é usada extensivamente no diagnóstico de algumas anomalias congênitas que têm debilitado ou levado a conseqüências letais para o feto. Melhorias tecnológicas na ultrassonografia e imagem por ressonância magnética ajudam tremendamente nos avanços no diagnóstico e tratamento destas anomalias congênitas (Coleman et al., 2002; Nilson, 2002).

Contudo, outros avanços tecnológicos permitiram uma maior detecção da mielomeningocele e de outras malformações fetais no período pré-natal. A alfafetoproteína é uma α -globulina sintetizada pelo fígado do feto e excretada pelo rim no líquido amniótico. Já que os níveis de alfafetoproteína variam com a idade gestacional, amostras em diferentes idades, expressam níveis diversos. Os níveis de alfafetoproteína no líquido são aproximadamente 100 vezes maiores que no líquido amniótico, e uma fístula liquórica através de um defeito aberto do tubo neural, leva a um aumento significativo dos níveis de alfafetoproteína no líquido amniótico. Apesar da concentração de alfafetoproteína estar aumentando no líquido amniótico em 97% nas mulheres com feto com defeito do tubo neural, não existe claramente um valor de corte que separe o normal das gestantes afetadas. Os níveis de alfafetoproteína no líquido amniótico podem estar aumentados numa variedade de outras condições fetais e por essa razão, as dosagens de alfafetoproteína e de acetilcolinesterase devem ser feitas conjuntamente. Aumentos nas dosagens de acetilcolinesterase no líquido amniótico refletem também defeitos no tubo neural do feto, e são 14% mais sensíveis que as dosagens de alfafetoproteína. Contudo aumentos de alfafetoproteína e acetilcolinesterase como falso-positivos podem ocorrer com contaminação com sangue fetal durante a coleta, autólise fetal ou morte fetal e outras anomalias fetais, tais como defeito da parede abdominal (Moore, 1988; Shurtleff e Lemire, 1995; Dias, 1999; Birnbacher et al., 2002;).

Nos Estados Unidos, há muito tempo é feita rotineiramente a medida sérica dos níveis de alfafetoproteína da 16^o a 18^o semana de gestação. Com uma sensibilidade de 75%, altos níveis de alfafetoproteína estão diretamente relacionados com defeitos abertos do tubo neural, principalmente anencefala e mielomeningocele. No entanto, um aumento na dosagem sérica materna de alfafetoproteína não é específico para defeito do tubo neural do

feto (outras condições tais como gestações múltiplas e alterações fetais como onfalocele podem produzir aumentos semelhantes), nem pode detectar malformações espinhais na presença de pele intacta como em algumas mielomeningoceles e meningoceles, classificadas como fechadas. Um aumento na dosagem sérica materna de alfafetoproteína deve ser prontamente repetida, e se a segunda medida estiver aumentada, a ultrassonografia fetal deve ser realizada, cuja sensibilidade se aproxima de 100%. (Shurtleff e Lemire, 1995) Em séries recentes, o placódio espinhal pode ser visualizado diretamente e estar associado a anomalias vertebrais vistas por sinais indiretos de mielomeningocele, tais como os sinais da “banana” e do “limão”, visto em imagens do crânio são altamente sugestivos de mielomeningocele, mesmo quando a anomalia espinhal não pode ser identificada diretamente. O sinal do “limão” representa a aparência côncava dos ossos frontais, enquanto que o sinal da “banana” representa a aparência alongada do cerebelo devido a malformação de Arnold-Chiari. Em uma compilação de estudos prospectivos entre 1987 e 1990, o sinal do “limão” foi detectado em 80% dos defeitos do tubo neural e o sinal da “banana” foi detectado em 93%, com um falso positivo de 0,88%. Se um defeito do tubo neural é identificado, outras anomalias fetais significantes ou letais podem estar associadas, e isso pode ser importante em determinar tanto a probabilidade de sobrevivência quanto a qualidade de vida (Kolble et al., 2001).

O tratamento cirúrgico dos recém-nascidos portadores de mielomeningocele foi, durante muito tempo, sujeito de calorosas discussões científicas: aventavam-se o peso econômico e social que estas crianças trariam aos pais e à sociedade. No início da década de 60, estimava-se que somente uma entre sete crianças teria chance de freqüentar uma escola e, apenas uma em 70 poderia seguir uma escola normal. Em relação ao conjunto de pacientes, 90% morriam entre 6 e 12 anos, e, destes, 26% tinham óbito relacionado a complicações infecciosas, respiratórias precoces e hidrocefalia aguda, sendo que o restante deles apresentava complicações e evoluía a óbito após longos períodos, até mesmo vários anos, devido à hidrocefalia de evolução lenta ou às complicações renais (Quinn e Adzick, 1997; Perry et al., 2002).

A partir de 1970, com a disponibilidade de válvulas mais eficazes no tratamento da hidrocefalia, complicação mais freqüente e mortal, as indicações foram confluindo para o tratamento precoce da mielomeningocele, demonstrando que a correção dentro das

primeiras 24 horas após o nascimento, proporciona boa chance de melhora no prognóstico motor (Perry et al., 2002; Wagner et al., 2002). Assim, uma intervenção precoce e uma atitude terapêutica ativa, permitem se obter, em até 75% dos casos, que a criança consiga deambular com a ajuda de aparelhos e, em 80%, um desenvolvimento intelectual aceitável ou muito bom, permitindo o acompanhamento de escolas normais (Lapras et al., 1988; Honorato, 1994).

Contudo, a abordagem do paciente portador de mielomeningocele continua sendo controversa. Inicialmente, pode-se citar as discussões acerca do parto dessas crianças. O diagnóstico pré-natal de fetos com mielomeningocele focalizou a atenção de Hill e Beattie (1994) no cuidado perinatal, elegendo o parto cesárea como um possível método de preservar a função neurológica. Neste estudo, 25 crianças com mielomeningocele foram estudadas, 10 nascidas por parto cesárea e 15 através de outros métodos. Nenhuma diferença na função motora foi observada após o nascimento, com 50% de cada grupo com níveis neurológicos abaixo de L3. Com esses resultados preliminares, não se teve resposta se o parto cesárea melhorava o resultado neurológico em casos selecionados de espinha bífida aberta.

Contudo, grande parte dos estudos defende a realização de cesárea previamente ao início do trabalho de parto, alegando que, desse modo, seriam evitadas as lesões traumáticas decorrentes do parto vaginal e as lesões mecânicas devido ao trabalho de parto. Entretanto, alguns estudos recentes contestam essa conduta, apresentando dados que não indicam vantagem, na evolução a médio e longo prazo, da realização de cesárea previamente ao trabalho de parto sobre o parto vaginal ou sobre a realização de cesárea após o início do trabalho de parto. Esses estudos também alegam que a cesárea apresenta maiores riscos maternos, tais como complicações tromboembólicas e anestésicas, e que deve ser realizada apenas quando há indicação obstétrica (Lewis et al., 2004).

Outro ponto discutível é acerca da realização do fechamento da lesão dorsal, que tem como objetivo eliminar a perda de líquido cefalorraquidiano, prevenir infecção, preservar as funções neurais e prevenir o ancoramento secundário da medula no local de reparo cirúrgico. O consenso geral é que o reparo seja feito entre 24 e 72h após o parto, permitindo avaliação inicial geral e neurológica do recém-nascido. As técnicas cirúrgicas

mudaram pouco nos últimos 25 anos. O procedimento cirúrgico consiste em três passos: separação do tecido nervoso na mielomeningocele, dissecação da dura-máter e a aproximação das camadas dos tecidos até a linha média, criando um saco dural para prevenir ancoramento secundário. Quando o defeito na pele é largo, técnicas de cirurgia plástica podem ser necessárias para permitir aproximação sem tensão dos tecidos na linha média. Há de ressaltar, que o tecido nervoso da mielomeningocele deve ser preservado, dedicando-se especial atenção na preservação do suprimento vascular, já que este último apresenta variações na região da mielomeningocele (Van Allen et al., 1993; Quinn e Adzick., 1997; Perry et al., 2002; Wagner et al., 2002).

Em casos particulares, há anomalias acompanhando a mielomeningocele, como cifose grave, diastematomielia ou ancoramento do filamento terminal. Estas requerem procedimentos cirúrgicos adicionais, como cifectomia, remoção do osso ou da fibrose ou secção do filamento terminal caudal à mielomeningocele no primeiro fechamento (Quinn e Adzick., 1997).

O tratamento cirúrgico da mielomeningocele consiste no fechamento da placa neural e na cobertura do tecido nervoso com planos de tecidos dural, muscular e cutâneo, de modo a fornecer uma adequada proteção à medula espinhal malformada (Perry et al., 2002) (figura 5). A abertura entre o canal espinal e o meio ambiente é fechada, trazendo elementos de tecidos conectivo e neural de fora para dentro do canal espinal. Isso sela a saída de líquido cefalorraquidiano do canal e impede a entrada de substâncias estranhas e bactérias para o mesmo. O procedimento cirúrgico consiste em incisão na pele na transição entre a pele e a membrana epitelial. Então, a pele é separada do tecido subcutâneo adjacente até se achar a musculatura paraespinal. Após isso, se diseca através dessa, até se chegar ao espaço subaracnóide, quando sai o líquido cefalorraquidiano. Logo depois, se abre a dura e a aracnóide, diseca-se a medula deformada e epitelizada das raízes, transformando a medula deformada em um tubo por sutura contínua e, então, se reduzem as raízes e a medula intacta para dentro do canal espinal, se possível, e depois deverão ser fechadas a meninge, a fáschia e a pele. (Lapras et al., 1988; McLone, 1991)

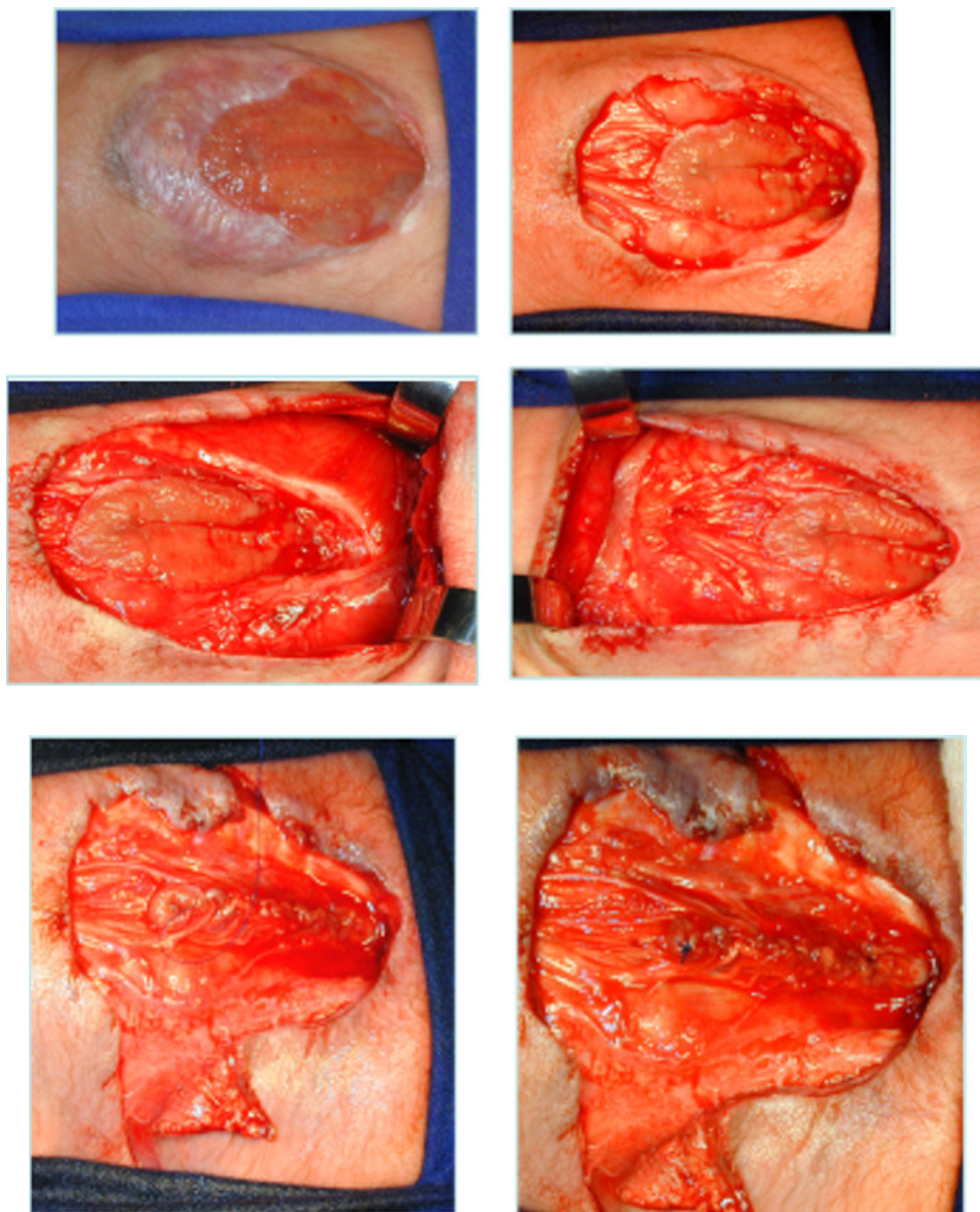


Figura 5- Estágios do fechamento cirúrgico num recém-nascido com mielomeningocele.
(Grupo de Medicina Fetal – UNICAMP)

Com a intervenção cirúrgica precoce, a preservação das funções nervosas ainda presentes e eventualmente a recuperação, ao menos parcial daquelas perdidas; a prevenção de infecções secundárias que possam atingir o espaço intratecal através da malformação, a obtenção de uma melhor relação anatômica entre as estruturas nervosas e as ósseas, podem resguardar uma possibilidade maior de desenvolvimento espinhal normal no curso dos anos. (Honorato, 1994)

A maioria das crianças com mielomeningocele (cerca de 80 a 85%) desenvolve hidrocefalia, necessitando de derivação liquórica, havendo aumento da necessidade de derivação quanto mais alta for a lesão. O mau funcionamento da derivação, principalmente em razão de problemas mecânicos ou infecção, é complicação frequente. É comum a necessidade de diversas revisões da derivação ventrículo-peritoneal. A meningite e outras infecções relacionadas à derivação ventrículo-peritoneal têm influência negativa no desenvolvimento intelectual desses pacientes (Youmans, 1994; Shurtleff e Lemire, 1995; Dias, 1999; Frey e Hauser, 2003).

A abordagem da hidrocefalia, comumente associada à mielomeningocele, também é passível de discussão, uma vez que existem casos de hidrocefalia de baixo grau que não apresentam sinais clínicos e que, quando não são submetidos à derivação, exibem diminuição das funções cognitivas. Além disso, diversos estudos demonstraram que a realização da derivação ventrículo-peritoneal, de forma mais liberal, aparentemente resultou em melhor preservação da inteligência nesses pacientes. Entretanto, dependendo das circunstâncias clínicas, ocorrem variações da incidência de complicações decorrentes da derivação, e essas complicações têm efeito deletério muito importante ao intelecto (McLone, 1991; Youmans, 1994; Jamjoom et al., 1998; Dias, 1999).

O tratamento da hidrocefalia associada é seguido de um melhor desenvolvimento mental em quase todos os pacientes; já as lesões dos aparelhos urinário e locomotor requerem um controle especializado constante e tratamentos específicos. Um terço dos pacientes com mielomeningocele pode atingir, no seguimento da terapia, condições de vida competitiva no que diz respeito ao mundo do trabalho, com um grande percentual desses casos apresentando uma vida autônoma. No entanto, os pacientes encontram-se, em sua maioria, em situações de grave déficit de locomoção, distúrbios

urinários severos e danos no desenvolvimento intelectual, acompanhados de episódios repetidos de infecções leptomeníngeas (Rosseau et al., 1992; Honorato, 1994).

Com relação às disfunções do tronco cerebral, associadas às malformações de Arnold-Chiari, pode-se dizer que as crianças que apresentam estridor ou apnéia obstrutiva geralmente se beneficiam com o tratamento da hidrocefalia. Todavia, em casos de crianças apresentando sintomas mais graves, como episódios de cianose decorrente de apnéia central, os estudos demonstraram que a realização de laminectomia descompressiva cervical superior resultou em resolução dos sintomas na grande maioria dos casos (Babcook et al., 1994; Youmans, 1994).

Aproximadamente 30% dos pacientes com malformação de Arnold-Chiari II, tornam-se sintomáticos. Essa é a causa mais frequente de morte nessas crianças e o rápido diagnóstico e descompressão são importantes na tentativa de impedir esse resultado. Os sintomas podem ser provocados ou piorados pelo mau funcionamento da derivação ventrículo-peritoneal, resultando em aumento da pressão intracraniana, portanto, é necessário avaliar e tratar eventual disfunção da derivação. Outra complicação comum é a medula ancorada. Muitos pacientes apresentam escoliose, dor, espasticidade, entre outros sintomas. O tratamento cirúrgico é efetivo, mas é normal a recidiva do quadro (McLone, 1991; Dias, 1999).

Por fim, com relação às complicações do trato urinário, vale dizer que estas são as maiores causas de morte após os primeiros anos de vida e que a avaliação urodinâmica do recém-nascido é o exame com maior valor preditivo acerca da descompensação do trato urinário. Terapias subsequentes, tais como medicação anticolinérgica e cateterização intermitente, resultaram em continência em torno de 85% dos pacientes (McLone, 1991; Dias, 1999).

Se não tratada a mielomeningocele possui alta mortalidade. Antes que o tratamento neurocirúrgico fosse estabelecido, a maioria dos pacientes morria de hidrocefalia, meningite ou problemas perinatais. Mesmo com a intervenção cirúrgica, aproximadamente 35% dos pacientes com sinais clínicos de malformação de Arnold-Chiari

II morrem. Também 15% dos neonatos com mielomeningocele não sobrevivem por mais de 5 anos (Youmans, 1994; Shurtleff e Lemire, 1995; Dias, 1999; Frey e Hauser, 2003).

Como vimos, as atuais metodologias diagnósticas permitem o reconhecimento precoce das malformações fetais, e, nos casos em que tais malformações constituem condições patológicas evolutivas, impõe-se a necessidade de se considerar uma eventual decisão terapêutica. Geralmente, a maior parte das decisões relativas à aplicação de uma determinada terapia pressupõe o julgamento médico e a aceitação do paciente a ser tratado. Nos últimos anos, sabe-se que tal aceitação deva estar baseada em uma correta informação do médico ao paciente, e também no direito do paciente de não aceitar um determinado tratamento. Existem, no entanto, categorias de pacientes que não são capazes de decidir, por exemplo, pacientes com instabilidade emocional e incapacidade de escolha autônoma e as crianças, cuja idade exclui a capacidade de compreensão e de conhecimento para uma escolha competente. Para esses indivíduos deve-se tomar a decisão baseada naquilo que se pressupõe ser sua máxima vantagem. A decisão deve ser tomada pelos pais informados (Dias, 1999).

Nessas circunstâncias, o neurocirurgião deve ser chamado para aconselhar os pais no período pré-natal. Apesar das opiniões individuais serem distintas dependendo da experiência pessoal, religiosa, cultural, princípios éticos; o médico deve deixar a decisão também para os pais, já que depois de tudo, são os pais, e não os médicos, que vão mais cuidar e conviver com a criança. Contudo, o neurocirurgião tem o dever de dar informações arrumadas e precisas para que os pais possam tomar suas decisões. Apesar da importância de ser o mais claro possível nas informações e orientações, deve-se tomar precauções ao dar muitas informações ao mesmo tempo, pois frequentemente os pais estão muito ansiosos ou em cheque emocional, sendo de grande valia informar por partes e em várias consultas, se houver tempo disponível, permitindo melhor compreensão e reflexão dos pais sobre o assunto (Dias, 1999).

Informa-se aos pais, que a mielomeningocele é a malformação mais comum que atinge o sistema nervoso central e que eles não são nem os primeiros, nem os únicos naquela situação, e que existem serviços especializados no tratamento dessa doença, que podem dar assistência e suporte para o paciente durante sua vida (Dias, 1999). Na ausência

de outras anomalias fetais, quase todas as crianças tratadas vão sobreviver (Reigel e McLone, 1988; McLone, 1992) e o primeiro objetivo é fazer o reparo da mielomeningocele para prevenir infecção e proteger a medula espinhal (Dias, 1999). Existe 85 a 90% de chance da criança necessitar de tratamento cirúrgico para hidrocefalia progressiva (McLone, 1996; McLone, 1992; McLone et al., 1985). Para as crianças com hidrocefalia, aproximadamente 30 a 40% vão requerer ao menos uma revisão da derivação durante o primeiro ano de vida, e dessas, 15 a 20% vão necessitar de várias revisões, e 85% vão necessitar de no mínimo uma revisão durante os primeiros 10 anos (McLone et al., 1985; Steinbok et al., 1992).

A respeito do desenvolvimento intelectual, os pais devem ser avisados que 75% terão quociente de inteligência superior a 80 e que a presença de hidrocefalia não muda substancialmente essa estatística (quando da ausência de infecção do sistema nervoso central) (McLone et al., 1985; McLone et al., 1982; Hunt e Holmes, 1975), no entanto, metade das crianças vão apresentar algum tipo de retardo no aprendizado, as notas nas informações verbais são tipicamente maiores que as notas em testes estandarizados, sendo que a resolução de problemas e as informações em seqüência podem estar particularmente prejudicadas (Shaffer et al., 1986; Fletcher et al., 1992).

A deambulação depende do nível da lesão e da extensão do déficit sensitivo motor. De 100 pacientes tratadas por McLone et al. (1985), 13% não podiam deambular pela presença de graves defeitos do desenvolvimento, hipotonia grave ou ambos. Já, 89% das crianças que chegaram a pré-adolescência (60% do grupo inteiro) podiam deambular, inclusive 100% daquelas com lesão lombar baixa ou sacral e 63% daquelas com nível de lesão mais alto. As deformidades ósseas das extremidades, requerem correção ortopédica. A incidência de escoliose depende também do nível espinhal, mas ocorre em mais de 85% das crianças com mielomeningocele, e podem necessitar de correção cirúrgica (Piggott, 1980; Banta e Becker, 1986).

Frente ao diagnóstico de malformação congênita do sistema nervoso central, realizado intra-útero, e após uma correta informação aos pais sobre a natureza da lesão e sua exata gravidade, sua real possibilidade de tratamento, seu provável prognóstico e suas complicações, impõe-se o acompanhamento da gestante e do feto, dentro de um grupo de

medicina fetal. Nesse grupo é feito um acompanhamento multidisciplinar e multiprofissional dos pacientes com diagnóstico intra-útero de mielomeningocele por ultrassom, através da participação do neurocirurgião, do obstetra, do cirurgião pediátrico, do ultrassonografista, do psicólogo, da assistente social e da enfermeira entre outros, a gestante é vista no período pré-natal no ambulatório de neurocirurgia fetal, onde recebe todas as informações possíveis sobre o feto com mielomeningocele. Nota-se que, quanto maior o conhecimento materno sobre a patologia nesse período, mais fácil se torna o tratamento do recém-nascido com mielomeningocele (Dias, 1999).

Atualmente, além do tratamento cirúrgico tradicional existe a opção, em casos selecionados, da correção intra-útero da mielomeningocele que resulta do defeito da formação do tubo neural criado na quarta semana de gestação durante a neurulação, isso faz com que a exposição do tubo neural ao ambiente intra-uterino cause trauma secundário à medula espinal. Esses mecanismos são conhecidos com a hipótese "2-hit": primeiro erro embriológico e depois uma lesão secundária por causa da exposição do tecido neural durante a gestação. Essa teoria foi reproduzida em diversas pesquisas experimentais (Michejda, 1984; Heffez et al., 1990; Meuli et al., 1995; Meuli-Simmen et al., 1997).

PROPOSTA DE CORREÇÃO INTRA-ÚTERO DE MIELOMENINGOCELE. UMA REVISÃO ATUAL DA LITERATURA

A) CRIAÇÃO CIRÚRGICA DE MIELOMENINGOCELE EM FETOS DE ANIMAIS E TÉCNICAS DE FECHAMENTO.

O primeiro estudo experimental para criação de mielomeningocele em fetos de animais foi feito por Michejda (1984) em 8 fetos de macacas, submetidos a laminectomia lombar intra-útero (L3-L5), seguida de lesão do conteúdo espinal. Esta condição foi corrigida no útero em 5 animais. Uma característica fundamental do método era o uso de uma pasta óssea alógena feita de partículas de ossos fetais. A pasta de osso substituiu a falha óssea produzida pelo laminectomia. Os macacos bebês nasceram de cesárea próximo ao termo (160-164 dias de gestação). Os testes neurológicos nos neonatos e subsequente

estudo morfológico indicaram que os tratados no útero, desenvolveram-se normalmente, em contraste, 3 animais de controle que tiveram o disrafismo espinhal induzido, mas que não foram tratados, desenvolveram mielomeningocele associada a anormalidades severas, incluindo paraplegia, incontinência e perda somato-sensitiva.

Copeland et al. (1993) criaram um modelo animal para tratamento cirúrgico intrauterino de mielomeningocele usando ovelhas, evidenciando a viabilidade técnica da endoscopia para colocação de enxerto de pele sobre defeitos cirurgicamente induzidos, incluindo a medula espinhal exposta. Estes enxertos foram retirados da membrana amniótica, provendo uma matriz para crescimento de pele fetal debaixo do enxerto.

Meuli-Simmen et al. (1995) testaram o uso do músculo grande dorsal para correção de mielomeningocele fetal. Em sete fetos de ovelhas uma lesão tipo mielomeningocele lombar foi criada com 75 dias de gestação, sendo coberta com músculo grande dorsal com 100 dias. A termo, os três sobreviventes tinham curado as feridas cutâneas. O pedículo vascular da ponta do grande dorsal estava patente, e a espinha dorsal subjacente estava intacta. Com isso, os autores concluíram que o grande dorsal é satisfatório para cirurgia fetal e provê cobertura eficiente da lesão. Estes resultados têm implicações clínicas, desde que a correção da mielomeningocele fetal possa ser um modo para reduzir o déficit de neurológico severo em humanos.

Também Meuli et al. (1995) testaram se a exposição crônica da medula espinhal normal no espaço amniótico, produz uma lesão semelhante à mielomeningocele humana. Em fetos de ovelha com 75 dias de gestação (grupo 1) e 60 dias de gestação (grupo 2) com termo nos 150 dias, a medula espinhal lombar foi exposta à cavidade amniótica, cortando-se a pele e tecidos paraespinhais, executando-se uma laminectomia. Alguns animais de ambos os grupos eram avaliados morfológicamente com 100 dias gestação. O resto nasceu próximo ao termo e foram avaliados clinicamente, electrofisiologicamente e morfológicamente. No grupo 1, todos os animais mostraram uma patologia do tipo mielomeningocele. Ocorreu a exposição da medula espinhal que estava herniada para fora do canal espinhal. O tecido neural estava esticado e aplainado. Histologicamente, a medula espinhal não era distinguível e a citoarquitetura estava completamente alterada. Estas mudanças eram menos severas a 100 dias que a termo. Os

três sobreviventes do grupo 1 eram paraplégicos. No grupo 2, os dois sobreviventes e os dois fetos avaliados a 100 dias tinham a pele fechada e com a histologia da espinha dorsal normal. O outro animal avaliado a 100 dias, tinha uma lesão do tipo mielomeningocele com mudanças histológicas menos severas. Os dois sobreviventes tiveram uma paraparesia moderada.

Meuli et al. (1996) demonstraram que a exposição ao fluido amniótico da medula espinhal normal durante a gestação, resultava ao nascimento a fenótipos de mielomeningocele humana, no que diz respeito à morfologia e déficit funcional. O estudo presente testou se a demora na correção intrauterina de mielomeningocele, evoluía com piora da função neurológica. Em 12 fetos de ovelha, uma lesão do tipo espinha bífida aberta, com exposição da espinha dorsal lombar foi criada aos 75 dias gestação (gestação total de 150 dias). Quatro semanas depois, as lesões de mielomeningocele em desenvolvimento, foram corrigidas no útero em sete fetos (cinco fetos morreram antes deste tempo). Desses que sofreram a correção, nasceram 3 próximos ao termo através de cesariana, e quatro morreram dentro do útero ou foram abortados. Todos os sobreviventes tinham a pele fechada e a função neurológica próxima da normalidade. Apesar da paraparesia moderada, eles puderam estar de pé, caminhar e executar testes motores exigentes. A função sensória nos membros inferiores estava presente clinicamente e electrofisiologicamente confirmada. Nenhum sinal de incontinência foi descoberto. Histologicamente, a medula espinhal exposta e após coberta, mostrou deformidade significativa. Estes resultados mostraram experimentalmente, que a oportuna correção intra-útero de mielomeningocele pode barrar o processo contínuo de destruição da espinha dorsal e melhorar a função neurológica antes do nascimento. Portanto, havia evidência de que um semelhante dano secundário para o tecido neural exposto, também acontecia na mielomeningocele humana, com isso os autores propuseram a correção intrauterina de fetos humanos selecionados para reduzir o desastre neurológico geralmente encontrado depois do nascimento.

Calvano et al. (1998) apresentaram um método que utiliza o laser para criar defeitos espinhais em fetos de coelhos para o estudo da fisiopatologia e correção intra-útero da mielomeningocele. Coelhas prenhas de 22 para 23 dias de gestação foram submetidas a

laparotomia e histerotomia sob anestesia geral; a medula foi exposta através da dissecação a laser da musculatura dorsal fetal e após uma laminectomia posterior que foi realizada com incisões a laser de cada lado do processo espinhoso, abrindo-se a dura-máter subjacente, expondo a medula. Após a lesão, o fluido amniótico foi devolvido, e o útero fechado. A cesariana foi executada com 30 a 31 dias de gestação, os filhotes de coelho foram examinados, e então humanitariamente sacrificados para a avaliação histológica da lesão. O coelho é umas das espécies mais baratas, com uma gestação curta (33-35 dias), e quatro ou mais fetos podem ser operados de cada vez, com o restante que serve como controles. A utilização de técnicas minimamente invasivas incluindo o laser para dissecação, facilitaria a criação de defeitos espinhais neste modelo animal, em idades gestacionais bastante precoces.

Yingling et al. (1999) realizaram potencial evocado para avaliar as funções sensoriais em fetos de ovelha depois de cirurgia fetal experimental. Os nervos tibial posterior e ulnar foram estimulados eletricamente, e foi calculada a média de potencial somato-sensorial registrada nos eletrodos do crânio colocados sobre o córtex somatosensitivo. Nos animais com mielomeningocele experimentalmente criada, não mostrou nenhum potencial evocado somato-sensorial no nervo tibial posterior, mas mostrou presença de potencial evocado normal para excitação do nervo ulnar. Na correção intra-útero de mielomeningocele, há uma preservação da função neurológica com potencial evocado normal no tibial posterior. A transecção medular torácica intra-útero, não resultou em regeneração, e nenhum potencial evocado no tibial posterior foi registrado. A transecção intra-útero unilateral do nervo ciático, até mesmo com tentativa de correção, resultou em pequena ou nenhuma regeneração e ausência de potencial evocado ou registro totalmente anormal do lado afetado. Em resumo, a técnica de potencial evocado somato-sensorial provê valiosa informação relativa a preservação de função sensorial numa variedade de anormalidades neurológicas experimentalmente criadas, podendo ajudar na avaliação funcional das intervenções fetais terapêuticas experimentais.

Olguner et al. (2000) investigaram se o dano de tecido neural na mielomeningocele poderia ser prevenido através da troca de líquido amniótico. Treze ovos fertilizados de pintinho foram usados. No grupo 1, a membrana amnio-alantóica foi aberta

criando-se uma cavidade comum e induziu-se a mielomeningocele. No grupo 2, depois de criação de mielomeningocele, na membrana amnio-alantóica, ocorreu a troca do fluido. Foram extirpados os pintinhos para exame histopatológico 5 dias depois. Enquanto edema, calcificação focal, fibrose, proliferação de mononucleares foram observados dentro do grupo 1; mudanças histopatológicas eram moderadas no grupo 2, concluindo-se que a exposição da mielomeningocele para o fluido amniótico causava dano estrutural de tecido neural que poderia ser prevenido por troca do fluido amniótico. A troca do fluido seria uma técnica minimamente invasiva se comparada com a correção intra-útero aberta de mielomeningocele. Portanto, a troca do líquido amniótico diminuiria o dano de tecido neural que acontecia durante o período gestacional.

Housley et al. (2000) propuseram o desenvolvimento de um modelo de feto de coelho com mielomeningocele, para estudar no útero o dano e estratégias de correção. Através do uso de coelhos brancos da Nova Zelândia (n = 10), com 22 dias de gestação (termo = 31 dias), que sofreram laparotomia para expor o útero gravídico e através de uma histerotomia, os fetos foram expostos. No terceiro ou quarto nível lombar foi realizada uma laminectomia com posterior abertura da dura-máter e lesão medular. Com 30 dias de gestação, foi realizada a colheita fetal, analisando-se o comprimento, o peso, e a presença ou ausência de um defeito espinhal em todos os fetos viáveis. Todos os fetos feridos eram menores e pesaram menos que os não operados, que serviram de controles, e o exame histopatológico confirmou uma lesão do tipo espinha bífida. Portanto, os autores criaram uma medula espinhal exposta no modelo de coelho fetal, semelhante a lesão achada em humanos. Vantajoso por causa do baixo custo do animal, tamanho fetal relativamente grande, múltiplos fetos por gravidez, e gestação total curta, este modelo poderia permitir o estudo do dano à medula espinhal exposta, e talvez o desenvolvimento de estratégias para correção das mielomeningoceles em humanos.

Aaronson et al. (2002) sugeriram que o ambiente intrauterino causava dano secundário para a mielomeningocele. Isto sugeriu que o fechamento precoce da mielomeningocele poderia prevenir dano secundário e então melhorar o resultado do quadro neurológico. Este estudo examinava a viabilidade técnica de se executar a correção intra-útero da mielomeningocele através do uso de um sistema de endoscopia, num modelo

animal. Seis fetos de ovelhas sofreram indução e correção de lesão de pele através da utilização de um dispositivo com instrumentos articulados e óptica tridimensional, sendo possível corrigir endoscopicamente os defeitos de pele induzidos. Concluindo que, com a recente evolução em robótica e técnicas minimamente invasivas, a cirurgia de endoscopia intrauterina poderia se tornar uma meta realística que prometia reduzir os riscos associados a cirurgia fetal e estender as indicações para seu uso.

Um problema rotineiro para pacientes com mielomeningocele é a incontinência fecal. Prevenir este problema, através de cirurgia fetal para correção de mielomeningocele, está sendo recentemente tentado. A estratégia desta cirurgia é permitir o desenvolvimento normal de músculos do esfíncter anal. O propósito de Yoshizawa et al. (2004) foi determinar se a cirurgia fetal para correção de mielomeningocele permitia o desenvolvimento normal de músculos do esfíncter anal. A mielomeningocele foi cirurgicamente criada em feto de ovelha com 75 dias de gestação. Com 100 dias de gestação, ocorreu a cirurgia fetal para correção da lesão criada do tipo mielomeningocele. Três métodos de correção intrauterina foram usados: padrão de correção neurocirúrgica (4 fetos de ovelha), cobertura da lesão de mielomeningocele com Alloderm (2 fetos de ovelha), e cobertura da lesão de mielomeningocele com Gore-Tex (2 fetos de ovelha). Depois dos nascimentos das ovelhas com 140 dias de gestação, foram analisados os músculos do esfíncter anal interno e externo histopatologicamente. Nos fetos controles (não corrigidos), os músculos do esfíncter anal, não desenvolveram normalmente. Em contraste, nos fetos de ovelha que sofreram correção da mielomeningocele, o esfíncter anal externo e interno e os músculos desenvolveram normalmente. Histopatologicamente, nos músculos do esfíncter externo, as fibras musculares eram densas, já nos músculos do esfíncter interno, os espaços do endomísio eram pequenos, com numerosas miofibrilas. Concluindo-se que a cirurgia fetal para correção de mielomeningocele permitia o desenvolvimento normal de músculos de esfíncteres anais em ovelhas (figuras 6 e 7).

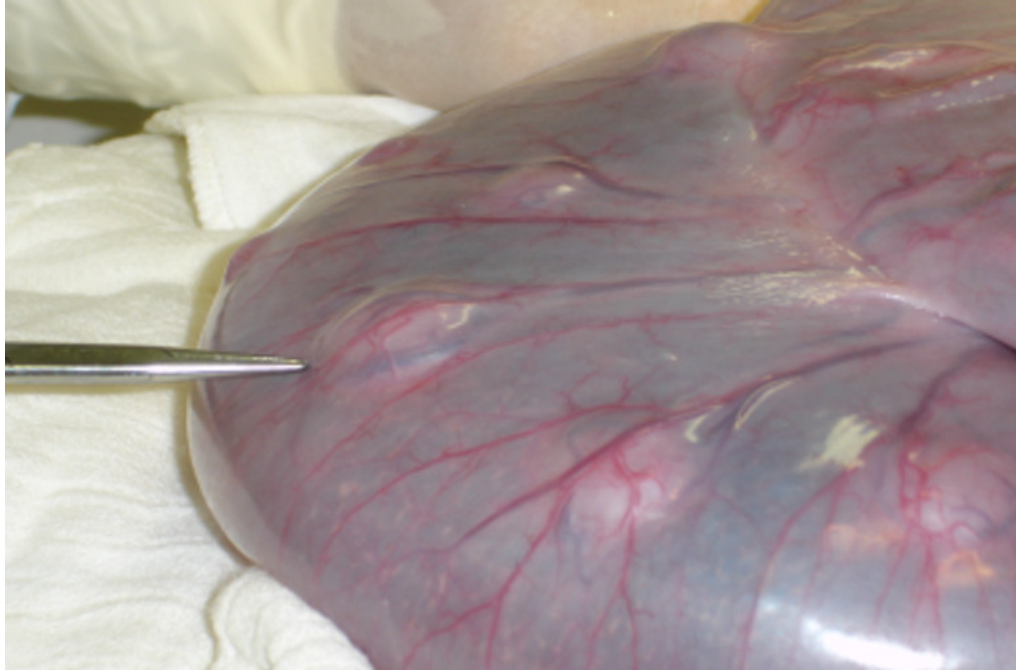


Figura 6- Útero da ovelha mostrando vários pontos de inserção da placenta, antes da intervenção intra-útero (Grupo de Medicina Fetal – UNICAMP)

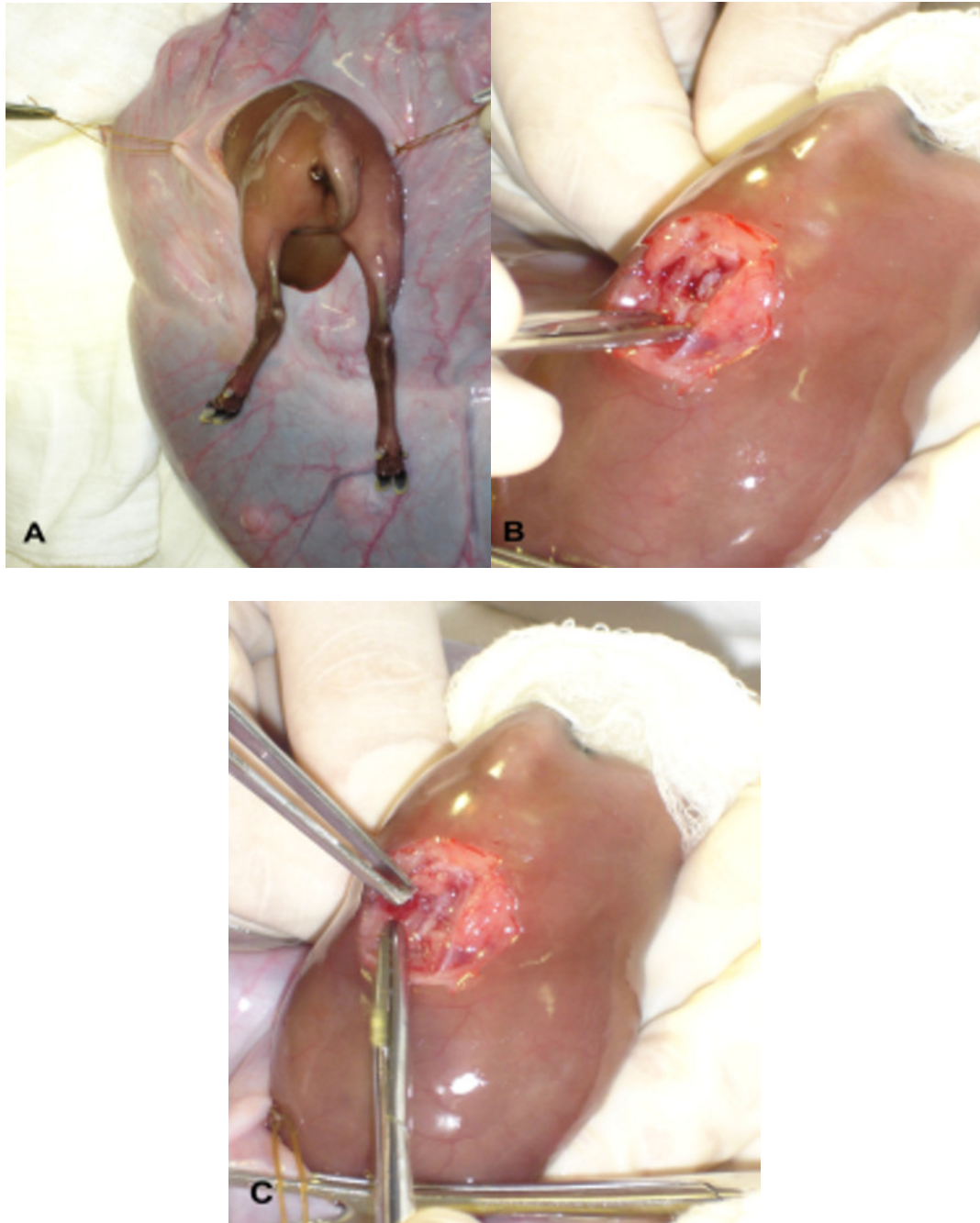


Figura 7- Retirada do feto de ovelha para realizar a lesão na coluna (A,B,C).
(Grupo de Medicina Fetal – UNICAMP)

Partindo do pressuposto que o dano na medula espinhal começa dentro do útero, Petzold et al. (2005), investigaram se proteínas cérebro-específicas permitiriam monitorar o desenvolvimento do dano de tecido na mielomeningocele durante a gravidez num modelo animal. O tamanho macroscópico da mielomeningocele foi relacionado a um aumento das proteínas cérebro-específicas no líquido amniótico, sugerindo que a degeneração axonal é muito severa nas grandes mielomeningoceles, e as medidas de tais proteínas poderiam prover informação importante para equilibrar os riscos e benefícios para a mãe e para a criança de uma cirurgia de correção intra-útero.

B) HIDROCEFALIA E ARNOLD-CHIARI.

Baseados em estudos experimentais em fetos de rato, nos quais foram criadas lesões tipo mielomeningocele, na tentativa de se observar o desenvolvimento do sistema ventricular do cérebro, Inagaki et al. (1997) utilizaram fetos de rato que foram expostos cirurgicamente com idade gestacional de 12 dias e posteriormente foram colhidos fetos com idade gestacional de 14 dias. O tubo neural aberto, resultante do defeito, foi examinado histologicamente em 7 fetos sobreviventes dos 10 que foram operados, revelando que os tamanhos de ventrículos, tanto no compartimento supra como no infratentorial, estavam muito reduzidos nos fetos com espinha bífida aberta se comparados com os fetos controle. Portanto, este resultado apoiava a hipótese que o vazamento de fluido cérebro-espinhal pela abertura da espinha poderia ser a causa principal de anormalidades cerebrais em pacientes com mielomeningocele.

Paek et al. (2000) avaliaram se a correção pré-natal de mielomeningocele previnha ou diminuía a herniação cerebelar no modelo de ovelha. Uma mielomeningocele era cirurgicamente criada em fetos de ovelha. Um grupo foi corrigido depois, através de cirurgia intrauterina; os outros nasceram sem correção. Depois do nascimento, foram avaliados os cordeiros em relação a presença de herniação. Em todos os cordeiros que não tinham sofrido correção da mielomeningocele, a herniação foi severa, considerando que os cérebros de todos os cordeiros que tiveram correção fetal eram normais. Concluindo-se que a correção pré-natal de mielomeningocele previnha ou diminuía o desenvolvimento de herniação dentro do modelo de cordeiro fetal.

Bouchard et al. (2003) levantaram a hipótese de que a correção intra-útero da mielomeningocele em humanos, melhoraria os déficits neurológicos distais, diminuindo o componente de herniação na malformação de Arnold-Chiari tipo II e reduzindo a taxa de derivação ventricular pós-natal, defendendo que o extravasamento de fluido cérebro-espinhal da espinha dorsal levava a herniação. Esta hipótese foi testada avaliando-se o impacto de uma mielotomia da medula espinhal em fetos de ovelha. Uma lesão mimetizando uma mielomeningocele foi criada cirurgicamente em 34 fetos de ovelhas com 75 dias de gestação por laminectomia L1-L5, com exposição da dura-máter e tecidos circunvizinhos. Uma mielotomia a nível lombar foi executada em 28 dos 34 fetos, abrindo-se o canal central da medula espinhal para aumentar o egresso de líquido pelo defeito da mielomeningocele e potencialmente induzindo herniação. Com 102 dias de gestação, uma correção da mielomeningocele provocada foi executada em 14 fetos com mielotomia. Os fetos sofreram autópsia com 102, 114, 120, ou 140 dias de gestação, já os animais controle sofreram dois procedimentos cirúrgicos fetais aproximadamente com 70 e 110 dias de gestação. A incidência de herniação, a classificação ventricular segundo o tamanho, o diâmetro de biparietal, o peso do cérebro, e a anatomia do cérebro foram comparados entre os diferentes grupos de animais. Depois da criação da mielomeningocele, uma significativa herniação da tonsila cerebelar foi observada em 85% dos fetos que sofreram mielotomia; nenhum dos cordeiros sem mielotomia (n = 6) teve herniação. Na autópsia, a herniação da tonsila cerebelar estava presente aos 102 dias de gestação nos fetos submetidos a correção, duas semanas depois da correção da mielomeningocele, mas foi invertido com três semanas após a correção da lesão. Ao nascimento, a herniação da tonsila estava ausente e a anatomia foi restabelecida em 88% dos fetos com mielotomia e que sofreram uma correção intra-útero. Nenhuma diferença significativa em peso do cérebro e tamanho ventricular foi observado entre animais com e sem correção da mielomeningocele. Então, os autores concluíram que acrescentando uma mielotomia num modelo de feto de ovelha, a herniação era semelhante à observada em humanos com mielomeningocele. Estas experiências apoiavam a hipótese de que o vazamento de líquido pelo canal central exposto, alterava a hidrodinâmica líquórica normal, resultando numa herniação da tonsila cerebelar, e a correção da mielomeningocele fetal invertia a herniação e restabelecia totalmente a anatomia do vérmis.

Portanto, partindo do princípio que o disrafismo é um defeito do tubo neural em desenvolvimento, conduzindo ao crescimento displásico da medula espinhal e meninges, e a mielomeningocele é justamente a sua apresentação mais comum, sendo que a hidrocefalia está entre as alterações mais importantes na mielomeningocele e ocorre como consequência da malformação de Arnold-Chiari. Após análise dos modelos experimentais que foram desenvolvidos em ovelhas, coelhos e ratos para estudar a fisiopatologia da mielomeningocele, permitindo uma avaliação mais detalhada de parâmetros clínicos envolvendo esta anomalia. Weber Guimarães Barreto et al. (2005) do *Grupo de Medicina Fetal – UNICAMP*, decidiram usar o modelo experimental de disrafismo em ratos fetais, com o objetivo de avaliar a relevância de malformações de Arnold-Chiari, em relação aos parâmetros clínicos e grau de lesões histológicas. Três grupos com 16 fetos em cada foram comparados, ratos com mielomeningocele, ratos controle e ratos fraude, depois da criação cirúrgica da mielomeningocele intra-útero no dia 18,5 de gestação (termo = 22 dias). A malformação de Arnold-Chiari foi avaliada por comparação fotográfica de cortes sagitais de cabeças fetais. Também foram feitas avaliações clínicas e histológicas. Como resultados, os autores viram que 88% dos fetos com mielomeningocele apresentaram a malformação de Arnold-Chiari (14/16), além de 100% desses fetos terem alterações clínicas. Histologicamente, foi verificada necrose e erosão na medula espinhal exposta ao fluido amniótico. Portanto, a presença da malformação de Arnold-Chiari no modelo de disrafismo em rato foi alta. Estes resultados também permitiram o uso deste modelo para estudar as alterações e evolução intrauterina da mielomeningocele, num modo semelhante aos observados em humanos. (figuras 8 e 9).

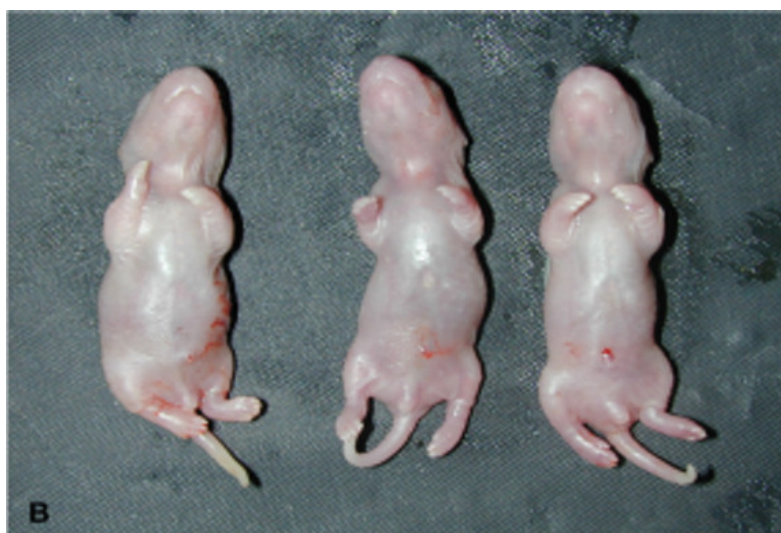
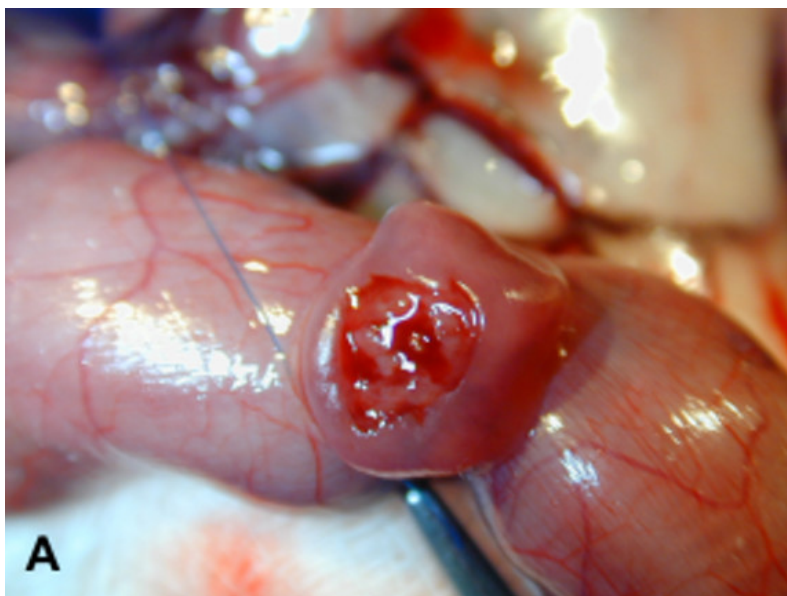
Figura 8- Histerotomia na rata com exposição do feto (A). Pé torto congênito no primeiro rato à esquerda com mielomeningocele (B) (Grupo de Medicina Fetal – UNICAMP)

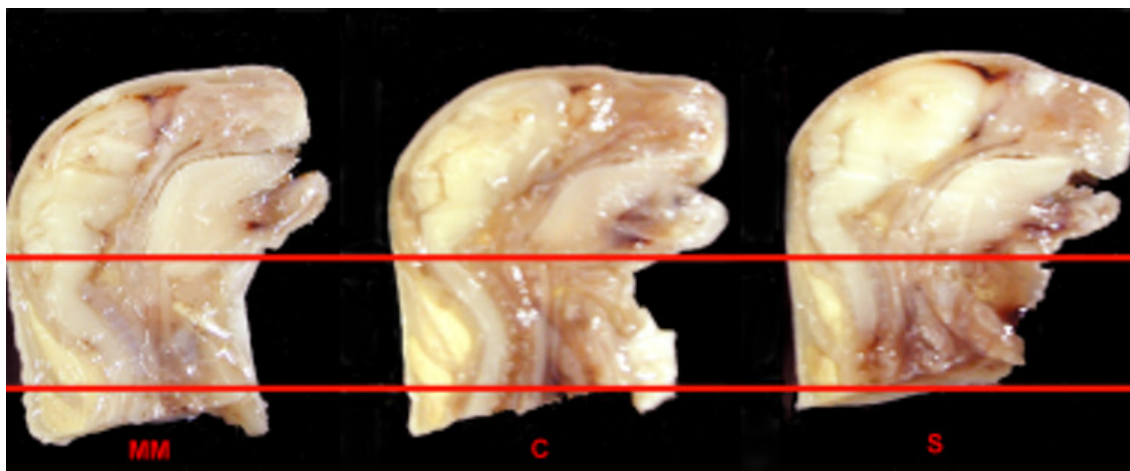


Figura 9- Arnold-Chiari em fetos de rato (primeiro à esquerda) (Grupo de Medicina Fetal – UNICAMP)

C) CIRURGIA FETAL EM HUMANOS:

Vários autores defendem que a correção intra-útero da mielomeningocele deve ser realizada em pacientes selecionados, constituindo uma alternativa adicional para obstetras, neonatologistas e mães com fetos portadores de mielomeningocele. A intervenção precoce do feto pode melhorar futuros déficits neurológicos e pode reduzir a malformação de Arnold-Chiari tipo II na mielomeningocele, limitando o uso de derivações ventrículo-peritoneais, defendendo a necessidade de pesquisa para melhor entender a fisiopatologia da mielomeningocele e o impacto a longo prazo da intervenção intra-útero, sugerindo um estudo clínico previdente, randomizado que compare a correção pré-natal com a correção pós-natal (Walsh e Adzick, 2003). Contudo, já podemos notar na literatura, várias experiências clínicas em relação a correção intra-útero da mielomeningocele.

Pober et al. (1986) analisaram 59 fetos e crianças com anomalias intracranianas por mais de 5 anos e meio. Os casos representaram grupos com diagnósticos heterogêneos: hidrocefalia associada ao defeito de tubo neural, hidrocefalia como uma anomalia estrutural especificada, hidrocefalia de causa não especificada ou diversa, holoprosencefalia e hidranencefalia. Oito de 32 casos tiveram uma anormalidade cromossômica significativa. A

taxa de sobrevivência era baixa: foram abortados eletivamente 13 de 59 gravidezes antes de 24 semanas de gestação, 10 de 59 crianças eram natimortos, e 16 de 38 crianças morreram ao nascimento. Um ultra-som pré-natal diagnóstico foi feito na maioria dos casos (50 de 59). Onze casos, nesta série, foram considerados candidatos potenciais para um tratamento intra-útero de ventriculomegalia; contudo esta terapia teria sido ineficaz ou imprópria em oito destes. Os autores recomendaram que deveria ser feita uma avaliação diagnóstica completa, incluindo exame de ultra-som e estudos de cromossomopatias e que os pais deveriam ser informados da alta frequência de anomalias associadas, do prognóstico pobre relativo à sobrevivência e que o tratamento intra-útero da ventriculomegalia fetal parecia desaconselhado naquele momento.

Para prover uma melhor compreensão da fisiopatologia destas lesões, Hutchins et al. (1996) realizaram um estudo em 8 natimortos humanos com autópsia de mielomeningocele no Hospital Johns Hopkins. A coluna vertebral com estruturas circunvizinhas foi retirada, e processou-se como um único bloco preparado com cortes histológicos consecutivos. Observou-se dos deslizamentos, que no centro da mielomeningocele, o arco vertebral estava aberto, o arranjo das meninges era tal que a dura-máter estava aberta, em continuidade com as camadas mais profundas da derme, e a pia-máter estava aberta e em continuidade com uma camada que consistia na derme superficial e epiderme. Estas relações das meninges criaram uma configuração anormal da aracnóide com o aparecimento de um espaço contendo fluido cérebro-espinhal ventralmente à espinha dorsal descansando na pia-máter aberta. Ao nível da mielomeningocele, a medula sofreu graus variados de dano, até perda completa do tecido neural. Na maioria dos exemplos, pareceu que o dano ou destruição da espinha dorsal era recente e coincidente com o momento do parto. Os resultados deste estudo apoiaram o conceito de que a correção intra-útero poderia preservar e proteger a espinha dorsal exposta na mielomeningocele num feto humano e assim poderia reduzir a severidade do déficit neurológico ao nascimento.

Meuli-Simmen et al. (1997) testaram em cinco fetos humanos com idade gestacional de 18 a 29 semanas, se proximalmente e distalmente o músculo grande dorsal poderia ser usado para cobrir lesões do tipo mielomeningocele. Foram desenvolvidos

tecidos fetais macios o bastante para permitir manipulação cirúrgica, a preparação era tecnicamente fácil e o pedículo vascular poderia ser preservado. O pedículo proximal era satisfatório para cobrir a porção superior da espinha da região cervical até níveis torácicos baixos, considerando que a porção distal do pedículo era satisfatória para cobrir a medula entre o nível torácico baixo até os níveis sacros. Estes resultados sugeriram que vários procedimentos com o músculo grande dorsal seriam tecnicamente possíveis em idade gestacional precoce de fetos humanos, podendo ser usado para correção intrauterina de mielomeningocele.

Meuli et al. (1997), sugeriram que o dano traumático secundário e as mudanças degenerativas, adquiridas no útero, para o tecido neural exposto, poderiam ser principalmente responsáveis pelo déficit neurológico acentuado associado à mielomeningocele. A meta deste estudo era examinar a morfologia de fetos humanos com mielomeningocele, para determinar se o trauma adquirido na espinha dorsal poderia ser identificado. As lesões de mielomeningocele nos tecidos circunvizinhos de 10 fetos humanos que variaram em idade gestacional entre 19 e 23 semanas eram preparados com seções histológicas consecutivas. As lesões de mielomeningocele foram caracterizadas por um arco vertebral aberto, uma dura-máter aberta fusionada lateralmente à derme, e uma pia-máter aberta fusionada lateralmente à epiderme. A medula espinhal estava exposta, sem qualquer cobertura meníngea, óssea, ou cutânea, descansando na porção dorsal da aracnóide anormal criada pela fusão. O tecido neural exposto tinha sofrido graus variados de recente dano traumático como resultado de sua exposição, variando de preservação quase completa de elementos neurais em quatro casos, até a perda quase completa em dois casos. O tecido neural que permanecia na mielomeningocele com perda parcial, continha hemorragias e abrasões resultantes de dano recente, sugerindo que tal dano teria acontecido durante passagem pelo canal de parto. A presença de porções dorsais e ventrais da medula com nervos e gânglios arrancados, demonstrou que estas estruturas tinham formado durante o desenvolvimento e que a perda de tecido tinha ocorrido posteriormente. Tais resultados apoiaram o conceito de que executando-se uma correção intra-útero, poderia-se proteger o tecido neural mas precocemente, prevenindo o dano neural secundário e conservando as funções neurais do feto humano com mielomeningocele.

Outro trabalho evidencia a experiência de Tulipan e Bruner (1998) acumulada durante dez anos, sugerindo que o tecido nervoso na mielomeningocele, sustenta um dano secundário como o resultado da exposição prolongada ao ambiente intrauterino. Estes dados apontaram para que o fechamento precoce da mielomeningocele poderia prevenir tal dano, melhorando o resultado neurológico na criança afetada. Três pacientes com fetos com diagnóstico de mielomeningocele por ultrassom, foram eleitos para compor um estudo da viabilidade de correção intra-útero de mielomeningocele. Com aproximadamente 28 semanas de gestação, cada paciente sofreu laparotomia e histerotomia, para a exposição do defeito. Os três pacientes recuperaram da cirurgia sem complicações. Através de parto cesárea, as crianças nasceram entre 33 e 36 semanas de gestação. Os déficits neurológicos observados estavam dentro da gama esperada pelo nível anatômico das lesões. Duas das crianças não necessitaram de derivação ventricular. Séries limitadas de pacientes na época, sugeriam que a correção intra-útero de mielomeningocele poderia ser realizada com mínimo de morbidez para a mãe e para o feto, necessitando-se de um estudo maior para se substanciar esta baixa morbidez e determinar a extensão de todo e qualquer benefício neurológico deste tipo de cirurgia.

Para avaliar a segurança e eficácia da cirurgia minimamente invasiva para a cobertura de mielomeningocele intra-útero, mulheres no meio do segundo trimestre de gravidez complicada por mielomeningocele fetal, foram submetidas por Bruner et al. (1999a) a um procedimento para prevenir a exposição contínua da medula espinhal ao ambiente intrauterino. O procedimento consistiu em laparotomia materna com exposição do útero gravídico. Através de endoscopia, o fluido amniótico era removido e substituído por gás carbônico. O feto foi posicionado então, e um enxerto de pele materna foi colocado em cima da espinha dorsal exposta. O enxerto de pele era coberto de Surgicel (hemostático absorvível) e fixado com cola de fibrina preparada de um crioprecipitado autólogo. Quatro fetos com mielomeningocele sofreram cobertura endoscópica da lesão espinhal entre 22 semanas e 3 dias e 24 semanas e 3 dias de gestação. Uma criança, nascida por parto cesárea com 35 semanas de gestação, demonstrando maturidade pulmonar; uma segunda criança nascida também por cesárea com 28 semanas de gestação. Ambos os sobreviventes manifestaram somente déficits motor e somato-sensorial moderados. Um feto que nasceu uma semana depois da operação, depois de ter apresentado infecção, morreu por

complicações da extrema prematuridade. O último feto morreu no intra-operatório por descolamento de placenta. Bruner et al. (1999a) concluíram que a cirurgia fetal minimamente invasiva parecia constituir um possível tratamento para malformações fetais que resultam do progressivo e incapacitante dano ao sistema nervoso.

Com o objetivo de determinar se a cirurgia de correção intrauterina de mielomeningocele melhorava os resultados em pacientes comparados com a cirurgia tradicional pós-natal, Bruner et al. (1999b) fizeram um estudo observacional não randomizado entre janeiro de 1990 e fevereiro de 1999. Uma amostra de 29 pacientes com mielomeningocele fetal isolada, foi submetida à correção intrauterina executada entre 24 e 30 semanas de gestação e 23 casos controles, comparando-se o nível de lesão, parâmetros de prática e época da cirurgia. Todas as crianças foram seguidas por um mínimo de seis meses depois do nascimento. A exigência de colocação de derivação ventricular, complicações obstétricas, idade gestacional, ao nascimento e peso de nascimento foram observados. A colocação de derivação ventricular para tratamento de hidrocefalia foi diminuída significativamente nas crianças do estudo (59% vs 91%), a idade mediana na colocação de derivação também era mais tardia entre as crianças do estudo (50 vs 5 dias). Isto pode ser explicado pela incidência reduzida de herniação entre as crianças do estudo (38% vs 95%). Após a histerotomia, os pacientes tiveram um risco aumentado de oligodraminios (48% vs 4%) e presença de contrações uterinas (50% vs 9%). A idade gestacional ao nascimento era mais prematura nos pacientes do estudo (33,2 vs 37,0 semanas), e o peso ao nascimento dos neonatos do estudo era menor (2171 vs 3075 g). Portanto, este estudo sugestionava que a correção intra-útero de mielomeningocele diminuía a incidência de herniação e hidrocefalia com conseqüente redução na colocação de derivação ventricular em crianças com espinha bífida, aumentando, contudo, a incidência de parto prematuro.

Também Bruner et al. (2000) compararam a cobertura endoscópica de mielomeningocele com um enxerto materno de pele no útero com o fechamento neurocirúrgico por histerotomia, utilizando quatro fetos com mielomeningocele isolada que sofreram cobertura endoscópica do defeito com um enxerto de pele materno com 22-24 semanas de gestação. Subseqüentemente, quatro fetos sofreram fechamento neurocirúrgico

da mielomeningocele com 28-29 semanas de gestação. O tempo operacional médio para os procedimentos de endoscopia era $297 + / - 69$ min. Duas perdas fetais aconteceram como resultado de infecção das membranas amnióticas e descolamento de placenta, respectivamente. Um terceiro bebê nasceu com 28 semanas de gestação depois de rompimento prolongado das membranas. Os dois sobreviventes requereram uma melhora no padrão de fechamento da mielomeningocele depois do nascimento. O tempo operacional médio para os procedimentos de histerotomia eram $125 + / - 8$ min. Nenhuma mortalidade aconteceu, e todas as crianças nasceram entre 33 e 36 semanas com um fechamento adequado da mielomeningocele e boas cicatrizes. No momento, os níveis funcionais de todas as crianças aproximam aos níveis anatômicos das lesões. Concluindo que, a correção de mielomeningocele congênita por uma histerotomia parecia ser tecnicamente superior a procedimentos executados por endoscopia.

Vários grupos começaram a explorar a viabilidade e utilidade do fechamento intrauterino de mielomeningocele. Um subconjunto destes fetos tinham defeitos que caíram na categoria de mieloesquise, e então não tinham pele adequada para habilitar o fechamento primário. Depois de considerável discussão, foi decidido utilizar um retalho bipedicular para fechar estas lesões. Mangels et al. (2000) descreveram o procedimento, e são mostrados exemplos representativos treze de 56 fetos exigiram a aproximação para fechamento intrauterino. Enquanto esta técnica geralmente levava à adequada cobertura do saco dural, os resultados cosméticos não foram tão bons.

Uma revisão completa da literatura sobre mielomeningocele e tratamento intra-útero foi realizada por Walsh et al. (2000). Concluindo que a correção intra-útero de mielomeningocele poderia melhorar resultados neurológicos e poderia reduzir a herniação em pacientes bem selecionados.

Segundo Danzer et al. (2001), durante as últimas duas décadas, o diagnóstico intrauterino de malformações congênitas tinha evoluído rapidamente. Sofisticado e poderoso arsenal de imagem tirou o véu de mistério de uma vez da reservada vida fetal. A descoberta precoce de malformações congênitas permitiu definir a história natural destas patologias, determinando as características clínicas que afetavam o prognóstico. A intervenção cirúrgica fetal seria o ápice lógico do progresso do diagnóstico fetal. O

propósito deste artigo a descrever as técnicas atuais e recentes avanços dentro do diagnóstico pré-natal e da intervenção fetal da malformação congênita severa. Através de uma revisão completa da literatura e da própria experiência em cirurgia fetal, concluíram que embora a maioria dos diagnósticos de malformações ser tratada depois do parto, vinham se expandindo o número de anormalidades com conseqüências previsíveis ou letais que poderiam ser corrigidas prosperamente antes do nascimento. Uma malformação para ser submetida a uma intervenção cirúrgica pré-natal teria que cumprir várias condições. Deveria ser severa o bastante para autorizar os riscos associados com o tratamento intra-útero, e ser confiantemente detectável antes do nascimento. Adicionalmente, a fisiopatologia deveria ser reversível através de cirurgia fetal, melhorando o prognóstico significativamente se comparado ao tratamento pós-natal. Muitas das complexidades técnicas da cirurgia fetal aberta tinham sido resolvidas, mas o trabalho de parto prematuro e a ruptura prematura de membranas permaneciam com riscos onipresentes para a mãe e o feto. Portanto, a terapia cirúrgica fetal para malformações congênitas severas, vinham melhorando os resultados em pacientes bem selecionados. O desenvolvimento de técnicas minimamente invasivas iriam possivelmente reduzir a importância da cirurgia fetal aberta num futuro próximo.

Holmes et al (2001) relataram seus resultados de urodinâmica no recém-nascido depois da correção intra-útero de mielomeningocele, num esforço para caracterizar a função da bexiga no período pós-natal. Uma revisão do banco de dados de cirurgia fetal na Universidade da Califórnia, em São Francisco, identificou os pacientes com diagnóstico de mielomeningocele. A correção cirúrgica pré-natal de mielomeningocele era considerada se um cariótipo normal estivesse presente, quando nenhuma outra anomalia congênita significante e a idade gestacional era menor que 24 semanas. O defeito espinhal estava dentro da região lombar ou lombossacra e toda a cirurgia foi executada antes de 24 semanas de gestação. Com isso, a cirurgia fetal para corrigir mielomeningocele foi executada em 6 pacientes. Todos os pacientes nasceram prematuros com 32 semanas de gestação ou menos. A vídeo-urodinâmica foi realizada na idade de um mês em quatro pacientes indicados, com capacidade de esvaziamento de bexiga diminuída por peso, armazenamento com resíduo significante. A hidronefrose era uma manifestação em quatro pacientes no ultrassom renal e moderado refluxo vésico-ureteral foi visto em três pacientes. Concluindo-se que em

pacientes com espinha bífida tratados intra-útero, parecia ter as mesmas mudanças em parâmetros urodinâmicos e anormalidades anatômicas na área urinária, como outras crianças com defeito espinhal que sofreram tratamento pós-natal convencional. Acreditando que o tratamento intrauterino de espinha bífida poderia expor o recém-nascido aos efeitos da prematuridade e a longo prazo, os efeitos na função da bexiga no feto, depois da correção intra-útero da mielomeningocele, permaneciam desconhecidos. Portanto, um estudo controlado randomizado seria necessário para avaliar a função da bexiga a longo prazo, como também outras variáveis para pacientes com mielomeningocele.

Tulipan et al. (2003) defenderam a idéia que a correção intra-útero de mielomeningocele pela primeira vez executado em 1997, reduzia a incidência de hidrocefalia e a dependência de derivação ventricular, quando comparado com a terapia convencional pós-natal. Porém, a série existente de pacientes com correção intra-útero, não tinha sido comparada sistematicamente com um grupo tratado convencionalmente. Pacientes com um ano de idade ou mais, que tinham sofrido intervenção intrauterina na Universidade de Vanderbilt ou no Hospital das Crianças de Filadélfia foi comparado a um grupo de controles históricos convencionalmente tratados. Para medir qualquer diferença entre os grupos, foram estratificados os pacientes de acordo com o nível da lesão de mielomeningocele e a idade gestacional, no momento da correção intra-útero. Cento e quatro pacientes submetidos à correção intra-útero foram comparados a 189 controles convencionalmente tratados. Para os primeiros, resultou em reduções estatisticamente significantes na incidência da dependência de derivação ventricular a níveis de lesão lombares e sacrais; quando aos níveis de lesão lombares, foi estratificado mais adiante, de L1 para L5, e se observou que o benefício da cirurgia intrauterina era estatisticamente significante só nos níveis abaixo de L2. Outros fatores, como a presença de hidrocefalia, tiveram impacto significativo, estudando-se o tamanho ventricular na hora da cirurgia e a idade gestacional verificou-se que existiam diferenças significantes comparadas com os controles dentro do grupo de fetos mais jovens (≤ 25 semanas), mas não dentro do grupo de pacientes mais velhos (> 25 semanas). Após este estudo, os autores concluíram que a cirurgia intrauterina parecia reduzir substancialmente a incidência de hidrocefalia e dependência de derivação ventricular, quando comparado até mesmo a tratamento convencional e quando o nível de lesão era levado em conta: pacientes com lesões acima de

L3 poderiam não compartilhar deste benefício. A correção intra-útero não poderia ser justificada em fetos mais velhos que 25 semanas de gestação e melhorias adicionais poderiam ser obtidas antecipando a época da cirurgia para idades gestacionais mais precoces. No entanto, deveria-se ainda determinar se este benefício excedia em valor os riscos potenciais da cirurgia intrauterina.

O objetivo deste trabalho realizado por Tubbs et al. (2003), foi determinar se a correção intra-útero da mielomeningocele realizada entre 20 e 28 semanas de gestação melhora a função neurológica das extremidades. Para isso, os autores analisaram 37 pacientes sucessivos que tinham sofrido correção intra-útero da mielomeningocele em Vanderbilt, num Centro Médico Universitário, determinando a mais baixa função de extremidade e o primeiro nível radiológico vertebral defeituoso, comparando a estes mesmos parâmetros em 40 controles que tinham sofrido correção tradicional pós-natal da mielomeningocele, num hospital em Birmingham, Estados Unidos da América. De todos os 77 pacientes (controle e grupo de estudo), treze tiveram um déficit de extremidade que coincidiu com o nível radiológico, 27 tiveram um déficit de extremidade mais cranial que o nível radiológico e 37 tiveram um déficit mais caudal que o nível radiológico. Mais adiante, a estratificação revelou que para os pacientes submetidos a correção intrauterina da mielomeningocele, 11% não tiveram nenhuma diferença entre o déficit de extremidade e o nível radiológico, 43% tiveram um déficit que era cranial ao nível radiológico, e 46% tiveram um déficit que era caudal ao nível radiológico. Para os pacientes operados pela maneira tradicional, coincidiu o déficit com o nível radiológico, era rostral ao nível radiológico, e era caudal ao nível radiológico em 22,5%, 27,5%, e 50% respectivamente. Porém, as diferenças entre os grupos produziram um p-valor de 0,2026, portanto, embora a correção intra-útero de mielomeningocele diminuía o grau de herniação do rombencéfalo e reduzia a incidência de hidrocefalia e conseqüentemente a necessidade de derivação ventricular, estatisticamente não melhora o déficit neurológico nas extremidades

A opinião de Sutton et al. (2003), era que embora o tratamento intra-útero da mielomeningocele prometia diminuir a morbidez desta doença, os riscos para o feto eram significantes e os benefícios não estavam ainda provados, destacando a importância da comunidade neurocirúrgica pediátrica em discutir e testar este novo procedimento.

Após desenvolverem um modelo de feto de cordeiro, para criar dano de extremidade e malformação de Arnold-Chiari em útero e aplicando posteriormente uma extensa experiência com cirurgia fetal, incluindo endoscopia fetal para manipulação cirúrgica, Farmer et al. (2003) desenvolveram técnicas para correção de mielomeningocele, com a criação de um centro terciário para tratamento de pacientes entre 1998 e 2002, com diagnóstico pré-natal de mielomeningocele. Dois tipos de intervenções foram utilizados: correção da mielomeningocele através de fetoscopia ou através de histerotomia materna acompanhada de micro-cirurgia fetal. Os autores analisaram a idade gestacional ao nascimento, sobrevivência, resultado neurológico e necessidade de utilização de derivação ventricular no primeiro ano de vida. Dois fetos foram submetidos a fetoscopia e dez fetos foram submetidos a histerotomia materna associada a micro-cirurgia fetal. Quatro dos treze pacientes morreram e a idade gestacional ao nascimento de onze fetos nascidos vivos foi de 31 semanas. Cinco de nove crianças necessitaram de derivação ventricular no primeiro ano de vida e em dois pacientes houve melhora da função motora nas extremidades de dois níveis vertebrais comparados com o período pré-natal através de ultrassonografia. Cinco de dez pacientes que viveram mais que três semanas, requereram revisão de ferida até sete dias depois do nascimento. A correção por fetoscopia, embora possível, ainda não tinha ótimos resultados cirúrgicos. Já a correção pelo método aberto, antes de 22 semanas de gestação, seria tecnicamente e fisiologicamente possível. Um terço dos pacientes parecia ter poupado a necessidade de uma derivação líquórica no primeiro ano de vida, mas a melhoria da função neurológica nas extremidades não era clara. Adicionalmente, a mortalidade fetal estava associada a este procedimento. Estes resultados complementaram os dados publicados por grupos no Hospital de Crianças da Filadélfia, na Pensilvânia e Universidade de Vanderbilt, em Nashville. Finalizando, os autores defendiam a necessidade de um estudo previdente, randomizado nesses três institutos norte-americanos, na tentativa de se comparar a correção fetal com a intervenção pós-natal. Sendo esta também a opinião de Adzick e Walsh (2003).

Neste outro estudo, Danzer et al. (2004) tiveram como objetivo avaliar o impacto da correção intra-útero da mielomeningocele na biometria do crânio, através da análise de cinquenta fetos com mielomeningocele, nascidos entre janeiro de 1998 e julho de 2002. Todos tiveram a circunferência do crânio e o diâmetro do ventrículo lateral medidos

pré-operatoriamente e durante oito semanas consecutivas depois do nascimento. O índice cortical era definido como a circunferência do crânio pelo diâmetro do ventrículo lateral e foram comparadas medidas em diferentes idades gestacionais e após a correção cirúrgica. No pré-operatório a circunferência do crânio em fetos com mielomeningocele era menor que valores de controle (186,4 vs. 198,8 mm). Com oito semanas de pós-operatório esta diferença tinha diminuído (293 vs. 301,6 mm). O aumento do índice cortical após a correção cirúrgica foi de 20%, já o aumento do diâmetro do ventrículo lateral era 3,9 mm (38,8%), concluindo que a correção da mielomeningocele altera o crescimento da cabeça fetal, o índice cortical aumentado sugeria que mudanças da circunferência do crânio não seriam somente devido à ventriculomegalia.

Bruner et al. (2004) determinaram quais fatores que se presentes quando da correção intrauterina da mielomeningocele, poderiam prever a necessidade da derivação ventrículo-peritoneal para hidrocefalia durante o primeiro ano de vida. Para isso, 178 fetos foram submetidos a correção intrauterina desde 1997. Entre estes, 116 fetos tiveram um período de seguimento pós-natal de pelo menos doze meses. Foram analisadas variáveis como idade materna, raça, paridade, idade gestacional, classificação dos ventrículos cerebrais segundo o tamanho, grau de Arnold Chiari, tipo de defeito, nível superior da lesão, presença de pé torto. Após análise estatística, os resultados foram: 54% dos fetos que sofreram operação no útero, necessitaram de colocação de uma derivação ventrículo-peritoneal antes da idade de um ano. O nível superior da lesão era o fator mais forte de exigência de derivação; 79% dos fetos com um nível superior de lesão acima ou igual a L3 requereram colocação de uma derivação ventrículo-peritoneal, embora 25 de 68 dos fetos (37%) com lesões abaixo ou igual a L4 não fizeram. Oitenta e quatro por cento dos fetos, com uma dilatação ventricular pré-operatória classificada segundo o tamanho, maior ou igual 14 (27/32 fetos) precisaram de derivação comparado com 41% dos fetos (34/81 fetos) com ventrículos menores. Setenta e um por cento dos fetos que sofreram operação com mais de 25 semanas de gestação também necessitaram de derivação (37/52 fetos); 39% dos fetos (24/61 fetos) que foram tratados com menos de 25 semanas de gestação não o fizeram. Trinta e cinco fetos tiveram um nível de lesão abaixo ou igual a L4 e uma dilatação ventricular classificada segundo o tamanho menor que 14 mm, sofreram operação com menos de 25 semanas de gestação. Entre estes, oito fetos (23%) necessitaram

de derivação ventrículo-peritoneal durante o primeiro ano de vida. Este estudo sugere que, entre os fetos que sofreram intervenção intra-útero para mielomeningocele, os fetos com um tamanho ventricular menor que 14 mm no momento da cirurgia, os fetos operados com menos de 25 semanas de gestação, e os fetos com defeitos situados abaixo de L4, eram menos provável requerer derivação ventrículo-peritoneal para hidrocefalia durante o primeiro ano de vida.

Para verificar se a intervenção cirúrgica intra-útero para correção de mielomeningocele diminuía a herniação do cerebelo e a necessidade de derivação pós-natal, Adelberg et al. (2005) examinaram o impacto da cirurgia intra-útero na progressão da ventriculomegalia. Fetos com mielomeningocele foram identificados por bancos de dados de junho de 1988 a abril de 2003. Quatorze fetos com correção cirúrgica intra-útero com 20 a 28 semanas e 39 fetos com correção pós-natal de mielomeningocele foram identificados. A história natural de progressão do diâmetro ventricular aumentou de modo linear ao longo de gestação (0,57 mm/semana), sendo que nenhuma diferença passageira ou contínua foi observada na taxa de progressão da ventriculomegalia entre a intervenção intra-útero e a correção pós-natal (0,27 + / - 0,35 mm/semana), concluindo-se que a cirurgia intra-útero não fazia diferença na progressão de ventriculomegalia.

EXPERIÊNCIA DO GRUPO DE MEDICINA FETAL DA UNICAMP

Após doze anos da formação do Grupo de Medicina Fetal da UNICAMP e acreditando que o diagnóstico pré-natal de mielomeningocele permitia o planejamento do seu tratamento e, recentemente, uma possível correção intra-útero, Sbragia et al. (2004) descreveram o resultado perinatal de fetos com mielomeningocele, na Universidade Estadual de Campinas (UNICAMP), identificando possíveis candidatos para a correção cirúrgica intrauterina. Para isso, foi realizado um estudo retrospectivo e descritivo de 58 casos com diagnóstico pré-natal de mielomeningocele, de janeiro de 1997 a dezembro de 2001, identificando possíveis candidatos fetais para a correção intra-útero. Como resultado, verificou-se que o diagnóstico da doença foi em média com 29 semanas de gestação (17-39); o nível de lesão estava na região sacral em 85%, a associação com

hidrocefalia em 86%; durante o seguimento, 98% apresentaram bexiga neurogênica e 60% apresentaram retardo mental de algum tipo. Vinte e oito fetos (42%) poderiam ter indicação de uma correção intrauterina, sendo que quase um terço dos casos teriam a correção fetal como uma escolha de tratamento, considerando como critérios: a mielomeningocele como malformação isolada, ausência de anomalias cromossômicas, idade gestacional até 25 semanas, nível da lesão abaixo de T12 e não descartando as primigestas. Concluindo que nesta série, a mielomeningocele está associada a resultados severos, sendo que quase um terço dos casos poderiam ser candidatos à correção da mielomeningocele fetal intra-útero como uma escolha de tratamento.

Depois de vários anos de experiências em animais no laboratório de cirurgia fetal da UNICAMP, tendo uma idéia parcial do potencial de correção intra-útero na UNICAMP, acreditando que a correção cirúrgica intra-útero poderia ser uma esperança importante para se evitar a hidrocefalia, na tentativa de se reverter a malformação de Arnold-Chiari e que alguns centros médicos nos Estados Unidos teriam feito tentativas com este objetivo, foi feita a primeira cirurgia intra-útero para correção de mielomeningocele em dezembro de 2002 na UNICAMP. Como resultado, Barini et al. (2006) relataram uma correção intrauterina de mielomeningocele, num centro brasileiro de pesquisa em medicina fetal, na Universidade Estadual de Campinas, que resultou em descolamento de placenta e morte fetal durante a cirurgia fetal, ilustrando fatores que influenciaram nos riscos materno-fetais, neste procedimento cirúrgico (figuras 10 e 11).

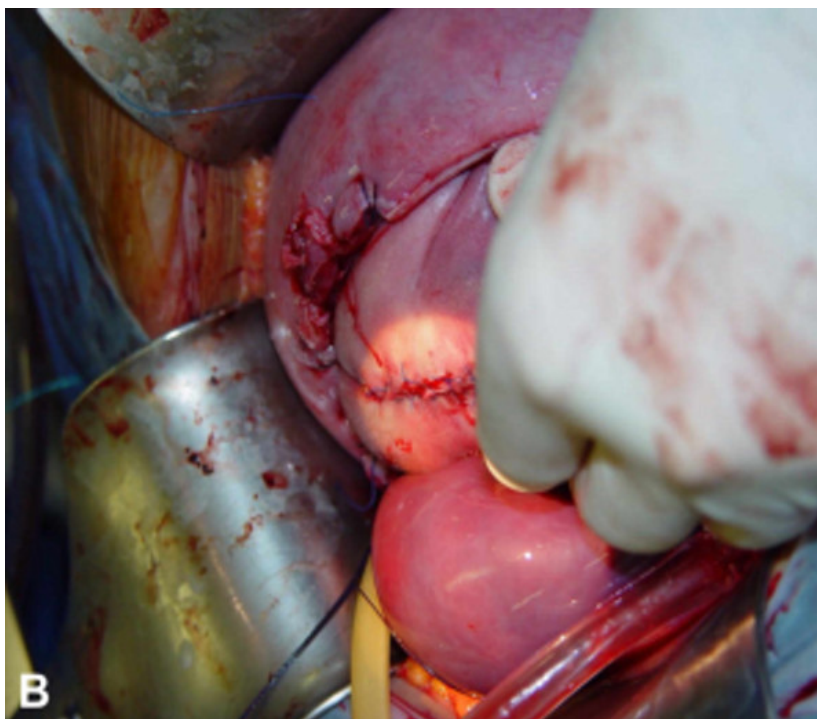
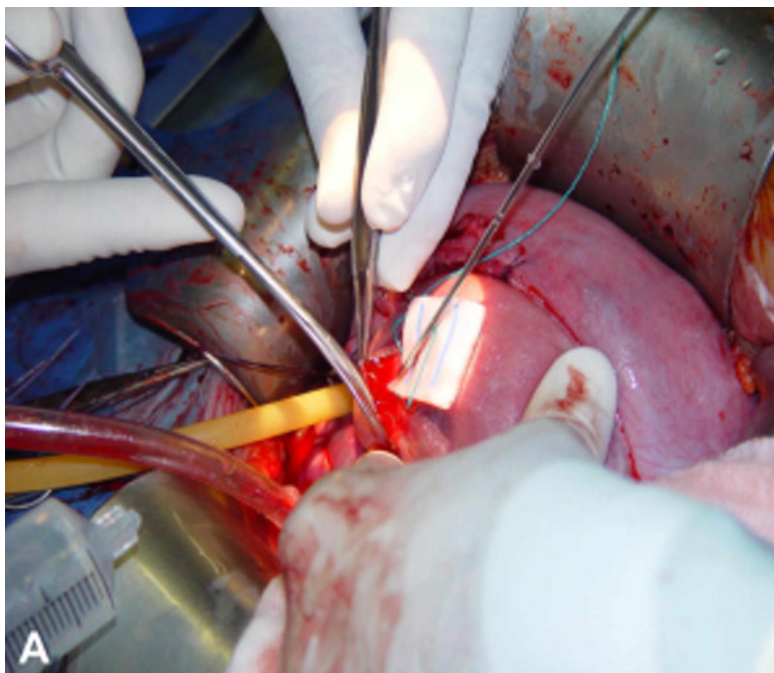


Figura 10- Descolamento da placenta durante intervenção intra-útero (A e B).
(Grupo de Medicina Fetal – UNICAMP)

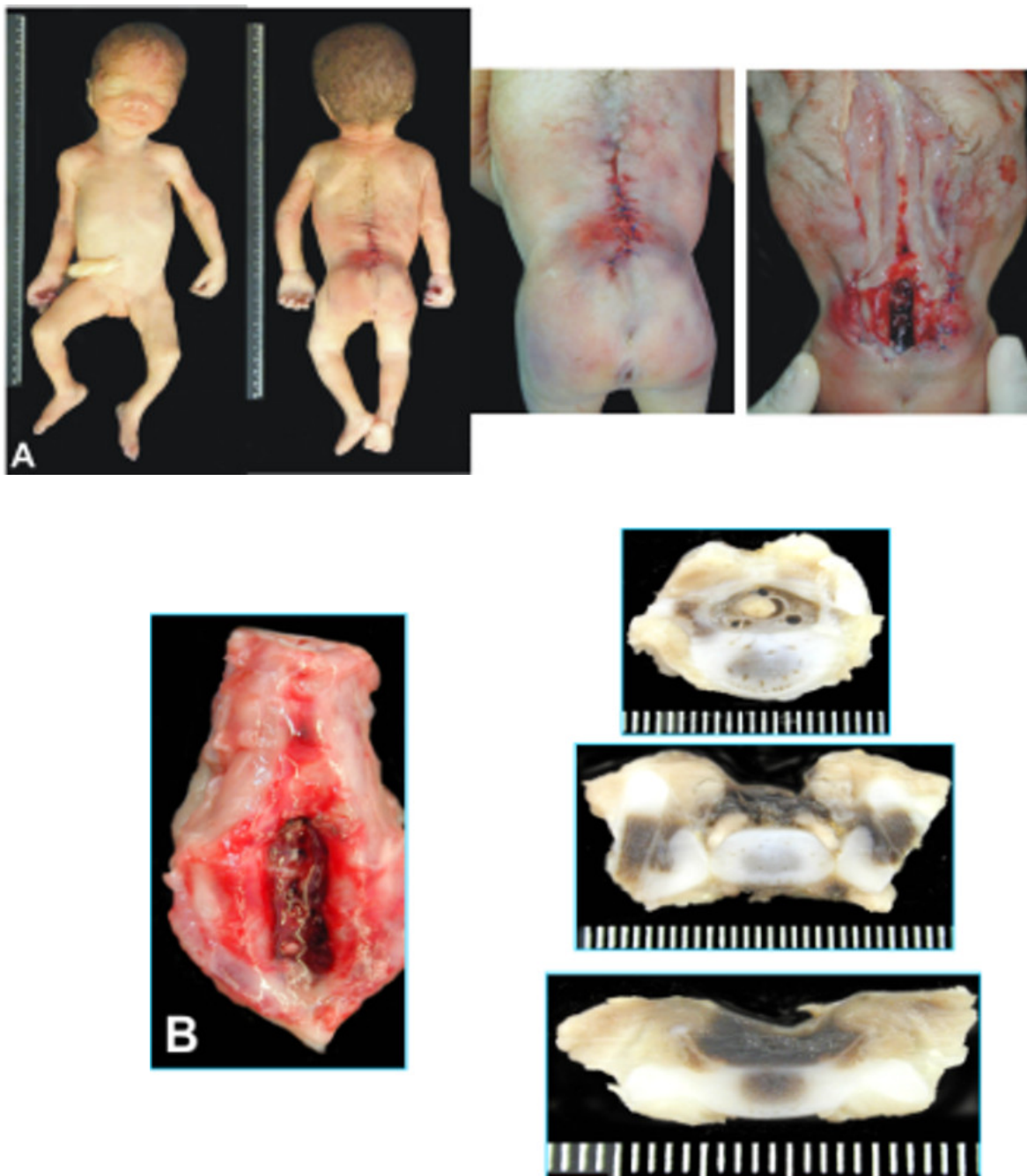


Figura 11- Fotos de necrópsia do feto após descolamento de placenta (A e B). (Grupo de Medicina Fetal – UNICAMP)

Um ano depois deste início pouco animador, foi realizado o segundo caso de correção intra-útero de mielomeningocele na UNICAMP, num feto de 24 semanas com lesão lombar, nascimento com 36 semanas de gestação, sem intercorrências anestésicas ou cirúrgicas (Braga et al., 2005) e com boa evolução da criança, que após alguns anos de seguimento, apresenta uma inteligência normal, paraparesia moderada, bexiga neurogênica, com leve dilatação da porção posterior dos ventrículos laterais, sem necessidade de derivação ventrículo-peritoneal até o momento (figuras 12 e 13).

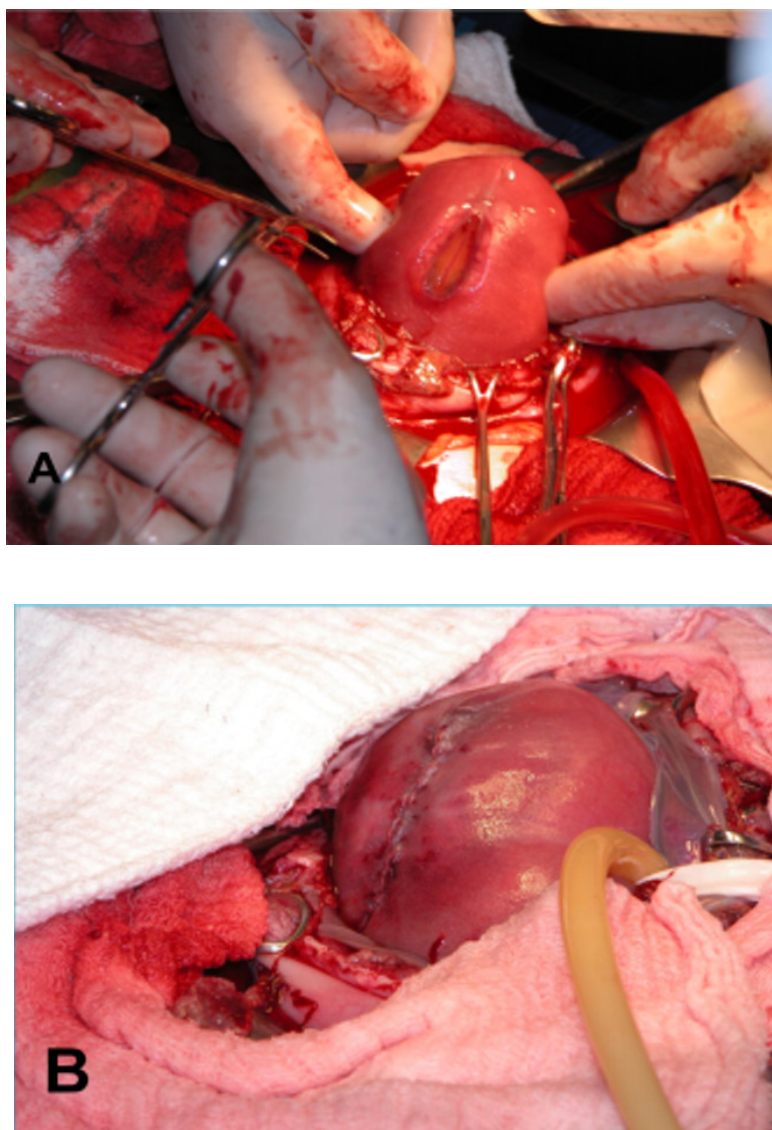


Figura 12- Intra-operatório de cirurgia fetal para correção de mielomeningocele (A e B).
(Grupo de Medicina Fetal – UNICAMP)

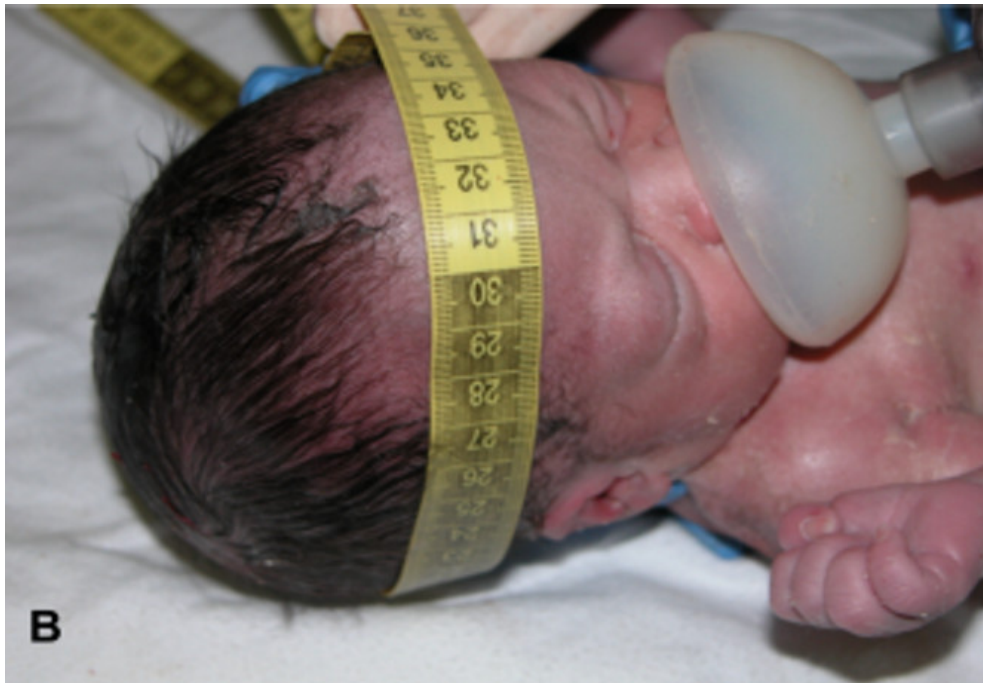
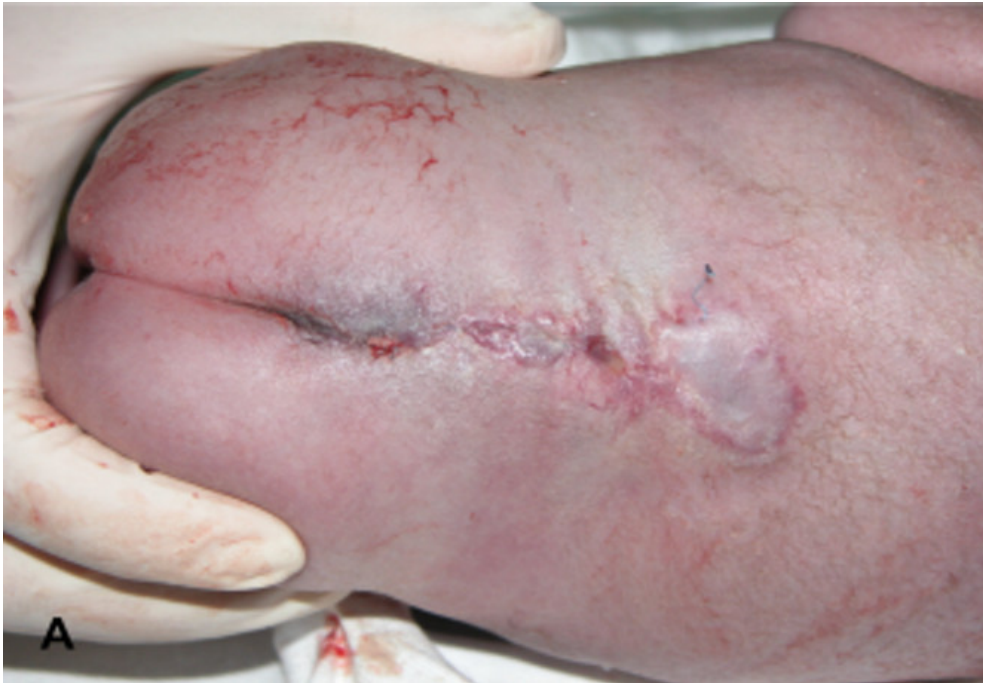
Figura 13- Pós-operatório de correção intra-útero de mielomeningocele no CAISM-UNICAMP (A e B). (Grupo de Medicina Fetal – UNICAMP)

OBJETIVOS



Objetivo geral

Analisar de forma descritiva uma amostra de 98 prontuários médicos de pacientes com mielomeningocele do período de janeiro de 1994 a dezembro de 2002.

Objetivo específico

Utilizar os dados coletados para elaborar um protocolo de cirurgia fetal para prevenção de hidrocefalia.

MÉTODOS

Este estudo foi delineado de forma retrospectiva com análise descritiva de 98 crianças com mielomeningocele. Os dados foram obtidos de prontuários médicos de pacientes atendidos no Centro de Assistência Integral à Saúde da Mulher da Universidade Estadual de Campinas CAISM-UNICAMP, no período de janeiro de 1994 a dezembro de 2002, com diagnóstico intrauterino de mielomeningocele por ultrassonografia. O estudo foi aprovado no Comitê de Ética em Pesquisa da Faculdade de Ciências Médicas da Universidade Estadual de Campinas (FCM-UNICAMP).

No período de janeiro de 1994 a dezembro de 2002, 80 cirurgias neonatais para correção de mielomeningocele foram realizadas por um único neurocirurgião, autor deste trabalho, no Centro de Assistência Integral à Saúde da Mulher da Universidade Estadual de Campinas (CAISM-UNICAMP) utilizando-se da mesma técnica cirúrgica; a cirurgia tradicional para correção de mielomeningocele no período pós-natal, que se define pelo fechamento da abertura entre o canal espinal e o meio ambiente, trazendo elementos de tecidos conectivo e neural de fora para dentro do canal espinal, selando com isso, a saída de líquido cefalorraquidiano do canal e impedindo a entrada de substâncias estranhas e bactérias para o mesmo. O procedimento cirúrgico consiste em:

- 1) Incisão na transição entre a derme e a membrana epitelial.
- 2) Separação da pele e do tecido subcutâneo adjacente até identificar a musculatura paravertebral.
- 3) Dissecção através da musculatura paravertebral até chegar ao espaço subaracnóide, quando sai o líquido cefalorraquidiano.
- 4) Abertura da dura e da aracnóide, dissecando a medula malformada e epitelizada das raízes, transformando a medula num tubo por sutura contínua.
- 5) Redução das raízes e da medula intacta para dentro do canal espinhal, se possível.
- 6) Fechamento das meninges, da fáscia e da pele, com sutura direta ou utilização de zetaplastia, dependendo da disponibilidade de pele.

No pós-operatório, os pacientes foram acompanhados pelo Grupo de Medicina Fetal do CAISM-UNICAMP, por um período mínimo de dois anos e máximo de onze anos no ambulatório de neurocirurgia infantil do Hospital das Clínicas da UNICAMP e no ambulatório de neurocirurgia neonatal do CAISM-UNICAMP.

As seguintes características deste grupo de pacientes foram analisadas:

- número de gestantes que realizou pré-natal
- número de gestações gemelares
- frequência de mielomeningocele segundo a idade materna
- paridade da gestante
- antecedente de aborto anterior
- antecedente de cesárea anterior
- tipo de parto utilizado para o nascimento do paciente com mielomeningocele
- frequência de natimortos
- frequência de nascidos vivos
- distribuição por sexo dos pacientes com mielomeningocele
- peso dos pacientes com mielomeningocele ao nascimento
- idade gestacional dos pacientes com mielomeningocele ao nascimento
- índice de Apgar no primeiro e quinto minutos
- distribuição dos pacientes com mielomeningocele por nível de lesão
- frequência de mielomeningoceles rotas
- frequência de hidrocefalia

- frequência de bexiga neurogênica
- frequência de incontinência urinária
- frequência de incontinência fecal
- frequência de luxação de quadril
- frequência de pé torto congênito
- frequência de escoliose
- presença de reflexos osteotendíneos
- frequência de retardo no desenvolvimento neuropsicomotor
- necessidade de colocação de derivação ventricular externa em algum momento do seguimento
- necessidade de colocação de derivação ventrículo-peritoneal em algum momento do seguimento
- frequência de malformação de Arnold-Chiari
- número de cirurgias de correção de mielomeningocele realizadas
- distribuição das cirurgias de correção de mielomeningocele pelo momento de sua execução após o nascimento
- tempo de internação
- frequência de alta vivo
- número de revisões do sistema de derivação
- mortalidade dos pacientes no decorrer do tempo de seguimento
- nível de dependência dos pacientes no decorrer do tempo de seguimento

RESULTADOS



A análise epidemiológica foi elaborada, utilizando o método Qui-quadrado e os valores de p gerados pelo programa Epi-info, sendo que as variáveis estatisticamente significativas foram as que apresentaram $p < 0,05$.

CARACTERIZAÇÃO MATERNO-FETAL

O pré-natal foi realizado em 94 das 95 mães (98,94%) ($p < 0,05$) sendo que ocorreram três gestações gemelares. A média de idade gestacional ao diagnóstico foi de 29 semanas (17-39). A frequência de mielomeningocele segundo a idade materna é observada no gráfico 1, onde: 27 das 95 mães tinham de 14 a 20 anos de idade (28,42%), 24 das 95 mães tinham de 21 a 25 anos de idade (25,26%), 23 das 95 mães tinham de 26 a 30 anos de idade (24,27%), 15 das 95 mães tinham de 31 a 35 anos de idade (15,78%), seis das 95 mães tinham de 36 a 40 anos de idade (6,37%), como mostra o Gráfico 1.

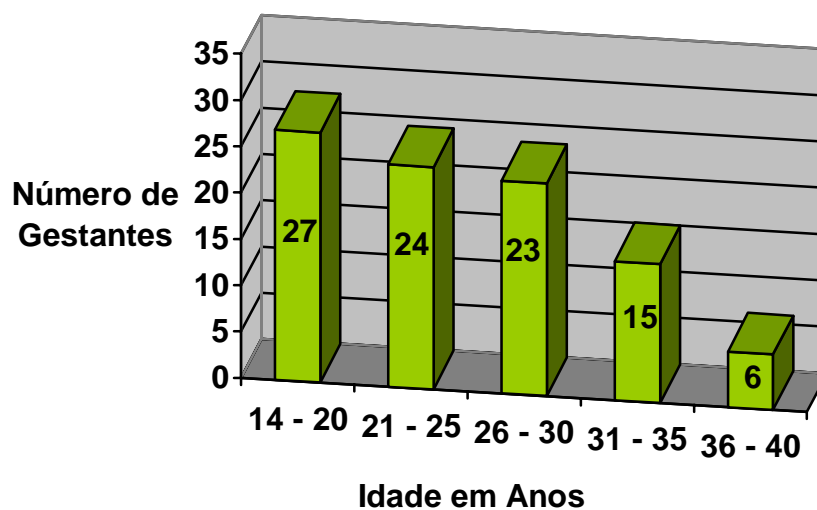


Gráfico 1

No estudo realizado, 41 mães com feto portando mielomeningocele eram primigestas (43,15%), 22 eram secundigestas (23,15%), 16 tercigestas (16,84%), nove eram quadrigestas (9,47%), quatro estavam na sua quinta gestação (4,21%), duas na sexta gestação (2,19%), uma na sétima gestação (1,05%). Em relação à paridade, 84 gestantes não apresentaram aborto anterior (88,42%), dez apresentaram um aborto anterior (10,52%), e uma apresentou três abortos anteriores (1,05%) ($p < 0,05$) (Gráfico 2). Dos 98 pacientes, 71 (72,44%) estavam em apresentação cefálica, 17 (17,34%) estavam em apresentação pélvica e dez (10,20%) em apresentação podálica (grafico 3) Dos 98 pacientes estudados, 86 nasceram de parto cesárea (87,75%) e doze de parto normal (12,24%) ($p < 0,05$) (Gráficos 4), sendo que 14 gestantes tinham antecedente de cesárea anterior com 85,7% destas com uma cesárea anterior, 7,14% com duas cesáreas anteriores e 7,14% com três cesáreas anteriores.

Relação entre mielomeningocele e ocorrência de abortos anteriores

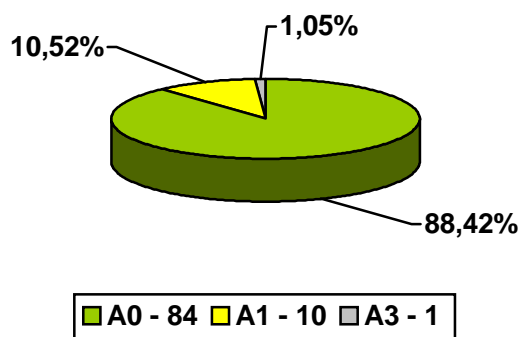


Gráfico 2

Relação entre mielomeningocele e apresentação

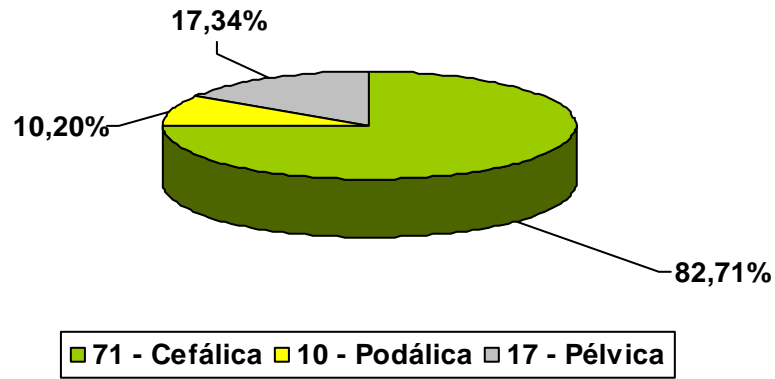


Gráfico 3

Relação entre mielomeningocele e tipo de parto

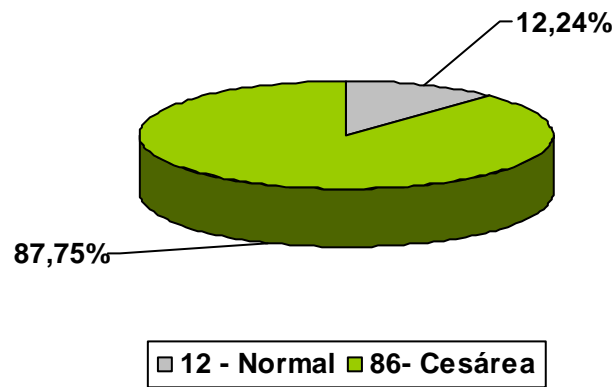


Gráfico 4

CARACTERIZAÇÃO DOS RECÉM-NASCIDOS COM MIELOMENINGOCELE

Em relação aos recém-nascidos, 18,36% (18 casos) foram natimortos e 81,63% (80 casos) nascidos vivos (Gráfico 5), com 8 casos (8,16%) apresentando algum tipo de alteração cromossômica e/ou outro tipo de malformação associada, com 6,12% (6 casos) de gemelares, ambos com mielomeningocele ($p < 0,05$). Sendo 58 crianças do sexo feminino (59,18%) e 40 crianças do sexo masculino (40,81%) (Gráfico 6).

Dos 98 casos, 82 crianças apresentaram peso maior que 2500 gramas ao nascimento (83,67%) e 16 crianças tiveram peso inferior a 2500 gramas (16,32%) ($p < 0,05$) (Gráfico 7). Já a idade gestacional ao nascimento, em 76,53% (75 casos) foi a termo e em 23,46% (23 casos) foi pré-termo ($p < 0,05$).

Relação entre mielomeningocele e nascidos vivos

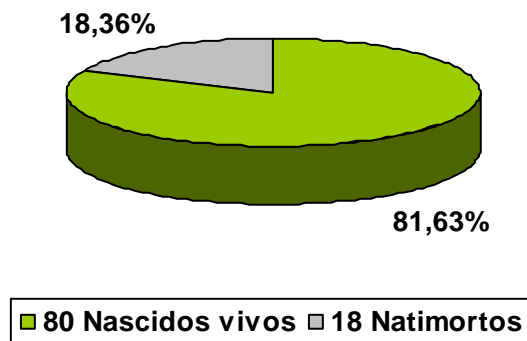


Gráfico 5

Distribuição por sexo das crianças com mielomeningocele

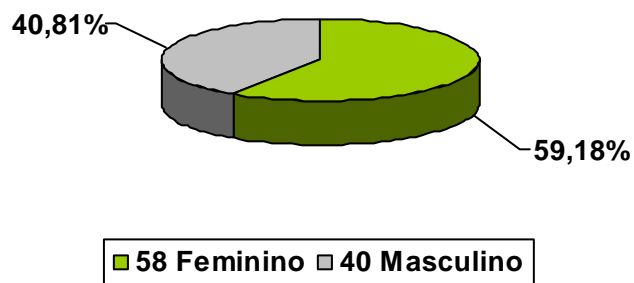


Gráfico 6

Associação entre peso da criança e mielomeningocele

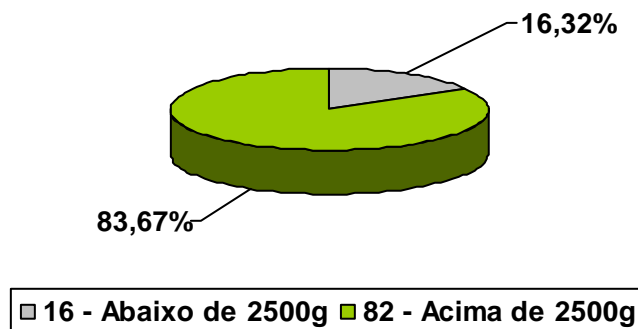


Gráfico 7

O Apgar no primeiro minuto foi de 6 a 10 em 62 casos, ou seja, 63,26% dos nascimentos; e de 8 a 10 no quinto minuto em 76 casos, ou seja, 77,55% do total de casos.

Dos 98 casos, 50 (51,02%) se caracterizavam por ter mielomeningocele rota. A frequência de hidrocefalia foi de 78,57% (77 casos) ($p < 0,05$) (Gráfico 8) (Tabela 1), sendo que destes 77 casos, sete (9,09%) foram submetidos à derivação ventricular externa em algum momento da evolução (Gráfico 9) e 59 casos (76,62%) foram submetidos em algum momento a derivação ventrículo-peritoneal (Gráfico 10). Já a frequência de malformação de Arnold-Chiari foi de 92,85% (91 casos) ($p < 0,05$) (tabela 1).

A correlação entre hidrocefalia e o peso do recém-nascido ao nascimento, foi significativa ($p < 0,05$), onde 87,01% (67 casos) dos recém-nascidos com hidrocefalia nasceram com peso maior que 2500 gramas e 12,98% (10 casos) dos recém-nascidos com hidrocefalia nasceram com peso menor que 2500 gramas.

Da mesma forma, a correlação entre hidrocefalia e idade gestacional ao nascimento foi significativa ($p < 0,05$), onde 79,22% (61 casos) dos recém-nascidos com hidrocefalia nasceram a termo e 20,77% (16 casos) dos recém-nascidos com hidrocefalia nasceram pré-termo.

A correlação entre hidrocefalia e Arnold-Chiari foi significativa ($p < 0,05$), onde 92,85% (91 casos) dos recém-nascidos com hidrocefalia apresentaram Arnold-Chiari tipo II.

Por outro lado, algumas correlações não foram significativas, como: hidrocefalia e presença de bexiga neurogênica onde 57 casos (74,02%) dos recém-nascidos com hidrocefalia apresentou bexiga neurogênica; 42,85% (33 casos) dos recém-nascidos com hidrocefalia apresentaram incontinência urinária; 32,46% (25 casos) dos recém-nascidos com hidrocefalia apresentou luxação do quadril; 61,03% (47 casos) dos recém-nascidos com hidrocefalia apresentou pé torto congênito; 12,98% (10 casos) dos pacientes com hidrocefalia apresentou Apgar no primeiro minuto de 6; 29,87% (23 casos) apresentou Apgar no primeiro minuto de oito; 14,28% (11 casos) apresentou Apgar no primeiro minuto de nove; 80,51% (62 casos) apresentou Apgar no quinto minuto de oito, nove ou dez.

Em relação as mielomeningoceles rotas tivemos uma correlação significativa, onde 86% (43 casos) dos pacientes com mielomeningocele rota apresentaram hidrocefalia; 34% (17 casos) dos pacientes com mielomeningocele rota a localização da mielomeningocele foi tóraco-lombar; 6% (3 casos) a localização foi lombar; 50% (25 casos) a localização foi lombossacra; 10% (5 casos) a localização foi sacral.

Associação entre mielomeningocele e hidrocefalia

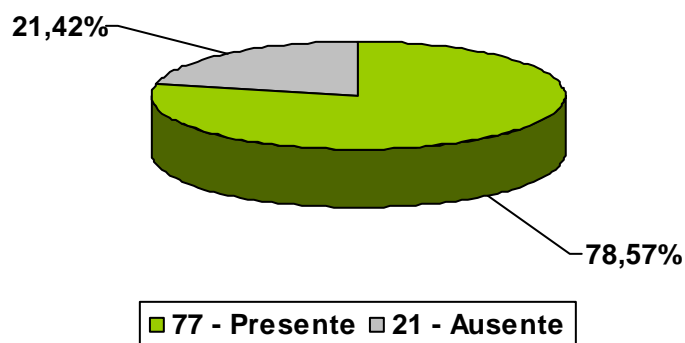


Gráfico 8

Associação entre hidrocefalia e derivação ventricular externa

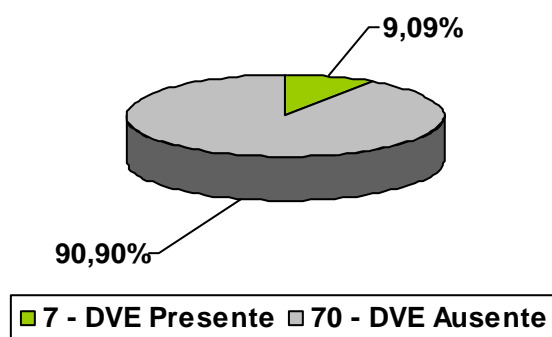


Gráfico 9

Associação entre hidrocefalia e derivação ventrículo-peritoneal

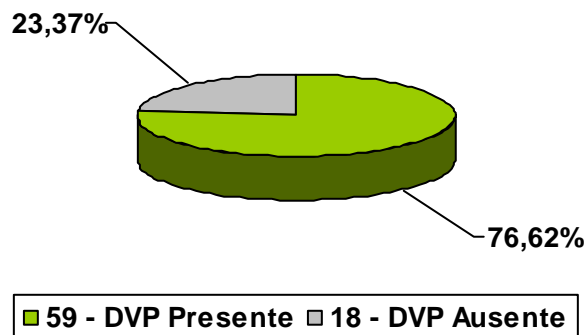


Gráfico 10

Dos 80 nascidos vivos, 66 casos apresentaram bexiga neurogênica (82,5%) ($p < 0,05$); 49 casos apresentaram incontinência fecal (61,25%); 38 casos apresentaram incontinência urinária (47,5%) e 28 casos apresentaram luxação de quadril (35%) (Tabela 1). Dos 80 nascidos vivos, 48 apresentaram algum tipo de retardo no desenvolvimento neuropsicomotor (60%) detectado em algum período do seu seguimento ambulatorial e quanto ao pé torto congênito, 54 casos foram encontrados (67,5%) (Tabela 1). A incidência de escoliose foi de 67 casos (83,75%) (Tabela 1) ($p < 0,05$).

Dos recém-nascidos estudados, 98,70% apresentavam os reflexos profundos presentes e 1,29% ausentes; 71,42% apresentaram reflexo aquileu ausente e 28,57% presente; 55,54% apresentaram reflexo patelar ausente e 44,15% presente. Dos 80 recém-nascidos estudados, 37,5% (30 casos) cursaram com paraplegia, 56,25% (45 casos) apresentaram graus variados de paraparesia e 6,25% (5 casos) não apresentaram déficit motor

Tabela 1- Frequência de complicações associadas a mielomeningocele

Complicações	n	%
Hidrocefalia *	77/98	78,57
Pé torto congênito	54/80	67,50
Bexiga neurogênica *	66/80	82,50
Incontinência fecal	49/80	61,25
Luxação do quadril	28/80	35,00
Malformação de Arnold-Chiari *	91/98	92,85
Retardo no desenvolvimento neuropsicomotor	48/80	60,00
Escoliose *	67/80	83,75

* $p < 0,05$

A tabela 2 mostra a frequência da localização das mielomeningocele nos 98 pacientes, com 51 pacientes com localização lombossacra da lesão (52,04%), 35 pacientes com lesão toracolombar (35,71%), 8 com localização sacral da mielomeningocele (8,16%), 3 pacientes com localização exclusivamente lombar (3,06%) e um paciente com mielomeningocele cervical (1,02%) ($p < 0,05$).

Tabela 2- Frequência dos locais mais acometidos pela mielomeningocele.

Localização da mielomeningocele *	n	%
Cervical	1/98	1,02
Tóraco-lombar	35/98	35,71
Lombar	3/98	3,06
Lombossacral	51/98	52,04
Sacral	8/98	8,16

* $p < 0,05$

RECÉM-NASCIDOS: PROCEDIMENTOS E COMPLICAÇÕES

A cirurgia corretiva da mielomeningocele foi realizada nos 80 casos nascidos vivos (100%) e em relação ao dia em que os pacientes foram submetidos a cirurgia de correção da mielomeningocele temos: no mesmo dia do nascimento em 20 casos (25%), dentro das primeiras 24 horas em 62 casos (77,5%); de 24 a 48 h após o nascimento em onze casos (13,75%) de 48 a 72 horas em três casos (3,75%) e entre oito e dez dias após o nascimento em dois casos (2,5%) que foram trazidos ao CAISM-UNICAMP somente vários dias após o nascimento. Em relação às complicações cirúrgicas, das 80 cirurgias para correção de mielomeningocele realizadas nesta série não se observou nenhum caso de infecção da ferida cirúrgica, contudo foi observado em doze casos (15%) ($p < 0,05$) algum tipo de necrose em pequenos pontos da pele após o fechamento, sem sinais de infecção e sem a necessidade de reabordagem. Dos 80 casos operados, quatro casos (5%) ($p < 0,05$) apresentaram fistula liquiórica na cicatriz cirúrgica após a cirurgia da correção da mielomeningocele, todas tratadas e resolvidas com a colocação de derivação ventrículo-peritoneal ou derivação ventricular externa. Ocorreram três casos (3,75%) ($p < 0,05$) de meningite diagnosticada e tratada durante a primeira internação.

Relacionado aos dias em que os recém-nascidos permaneceram internados na primeira internação: 11,2% dos pacientes permaneceram de um a cinco dias internados; 22,44% de seis a dez dias internados; 24,48% de 11 a 15 dias; 19,38% de 16 a 20 dias; 10% de 21 a 30 dias. A frequência de alta vivo foi de 88,75% (71 casos).

Das 77 crianças que desenvolveram hidrocefalia, 59 (76,62%) necessitaram de derivação ventrículo-peritoneal em algum momento da evolução, sendo que o período de colocação da primeira derivação foi, na grande maioria das vezes, entre a segunda e a terceira semanas de vida após o nascimento em 50/59 casos (84,74%). Em relação à necessidade de troca da derivação por não funcionamento adequado ou por infecção, ocorreu em 28/59 casos (47,45%) já no primeiro ano de vida, com uma média de uma a duas revisões por paciente. A mortalidade durante os anos de seguimento (mínimo de dois anos e máximo de onze anos) dos 80 nascidos vivos, foi de 15 casos (18,75%), sendo que todos os óbitos ocorreram antes de completar cinco anos de seguimento.

DISCUSSÃO

A discussão da análise descritiva desta casuística, realça dados relevantes e com relação ao diagnóstico pré-natal da mielomeningocele, o mesmo é realizado através diversos exames. Em primeiro lugar, podem-se citar os exames de determinação dos níveis de alfafetoproteína no líquido amniótico e no soro materno, este é o principal componente proteico do soro fetal humano e pode ser detectada a partir de 30 dias da concepção. Acredita-se que o aumento dos níveis dessa proteína, em defeitos do tubo neural, ocorra por meio da transudação dessa proteína através das membranas que recobrem a lesão (Moore, 1988; Shurtleff e Lemire, 1995; Bimbacher et al., 2002).

Pela análise do líquido amniótico pode-se detectar também a presença de anormalidades cromossômicas, associadas em alguns casos de defeito do tubo. Além disso, também é possível determinar-se a presença de acetilcolinesterase no líquido amniótico, um exame mais acurado que a determinação dos níveis de alfafetoproteína, uma vez que só é positiva em casos de defeitos do fechamento do tubo neural (Moore, 1988; Shurtleff e Lemire, 1995; Bimbacher et al., 2002). Outro exame utilizado no diagnóstico pré-natal é a ultra-sonografia e a ressonância magnética que são de grande importância pelo fato de identificar não apenas a mielomeningocele, mas também outras anomalias ou malformações congênitas incompatíveis com a vida fora do útero (Moore, 1988; Shurtleff e Lemire, 1995; Bimbacher et al., 2002).

Neste estudo, 98,94% das gestantes fizeram avaliação pré-natal e o diagnóstico da mielomeningocele foi feito basicamente através da ultrassonografia. Portanto, embora o diagnóstico ultrassonográfico pré-natal de mielomeningocele possa ser realizado em idades gestacionais tão precoces quanto 15 a 18 semanas, nesta casuística, o diagnóstico foi mais tardio, 29 semanas em média. Este é um achado esperado no nosso meio devido especialmente às dificuldades na realização do exame ultrassonográfico pré-natal precoce, com ênfase na morfologia fetal.

Na casuística, a frequência observada de mielomeningocele segundo a idade materna não foi significativa, como também não foi significativa a distribuição das gestantes em relação à paridade com 43,15% de primigestas. No entanto, um número significativo de gestantes (88,42%) não apresentou antecedente de aborto, sugerindo a ausência de relação com gestações anteriores.

Apesar de 71 dos 98 pacientes (72,44%) estarem em apresentação cefálica, 17 (17,34%) estarem em apresentação pélvica e 10 (10,20%) em apresentação podálica, sugerindo o parto normal como via preferencial, 86 nasceram de parto cesárea (87,75%) e 12 de parto normal (12,24%) ($p < 0,05$), sendo que 14 gestantes tinham antecedente de cesárea anterior com 85,7% destas com uma cesárea anterior, 7,14% com duas cesáreas anteriores e 7,14% com três cesáreas anteriores. Segundo Hill e Beattie (1994), o parto cesárea consiste num possível método de preservar a função neurológica de fetos com mielomeningocele. Grande parte dos estudos defende a realização de cesárea previamente ao início do trabalho de parto, alegando que, desse modo, seriam evitadas as lesões traumáticas decorrentes do parto vaginal e as lesões mecânicas consequentes do trabalho de parto. A via abdominal de parto é uma opção do protocolo do serviço para os casos de mielomeningocele, na presença de membranas amnióticas íntegras (87,75%), acreditando que possa haver redução da lesão meníngea antes do início do trabalho de parto, conforme demonstrado por Luthy et al. (1991). Uma vez rotas as membranas amnióticas, a via de parto não interfere com a lesão que potencialmente possa ocorrer às meninges (Shurtleff et al., 1994). Entretanto, alguns estudos recentes, como o de Lewis et al. (2004), contestam essa conduta, apresentando dados que não indicam vantagem, na evolução a médio e longo prazo, da realização de cesárea previamente ao trabalho de parto sobre o parto vaginal ou sobre a realização de cesárea após o início do trabalho de parto, alegando que a cesárea apresenta maiores riscos maternos, tais como complicações tromboembólicas e anestésicas, e que deve ser realizada apenas quando se há indicação obstétrica.

Em relação aos pacientes com mielomeningocele na casuística, 18,36% foram natimortos e 81,63% nascidos vivos. Apesar da mielomeningocele ocorrer na maioria das vezes como uma malformação isolada, às vezes pode fazer parte de uma síndrome genética. Segundo Luthy et al. (1991), a associação entre nmielomeningocele e Trissomia do 13 e 18 são comuns entre os abortos, mas são menos comuns entre nascidos vivos, surgindo morte fetal precoce, como verificado neste estudo onde 8,16% dos pacientes, na sua maioria natimortos, apresentaram algum tipo de alteração cromossômica e/ou outro tipo de malformação associada. Por outro lado, como na casuística estudada onde foram detectados 6,12% gemelares com mielomeningocele, estudos demonstram a baixa incidência entre gêmeos monozigóticos (Myriantopoulos e Melnick, 1987). Ainda em relação aos

recém-nascidos, 59,18% foram do sexo feminino e 40,81% do sexo masculino, ou seja, a distribuição por sexo não foi significativa. Outro fato interessante é que apesar da mielomeningocele, 83,67% das crianças apresentaram peso maior que 2500 gramas ao nascimento e 16,32% das crianças tiveram peso inferior a 2500 gramas ($p < 0,05$), nascidos com Apgar oito a dez no quinto minuto em 77,55%, ou seja, na maioria das vezes, apresentaram boas condições clínicas. A idade gestacional ao nascimento, em 76,53% foi a termo e em 23,46% foi pré-termo ($p < 0,05$), não sendo a prematuridade, portanto, um fator predominante na casuística.

A frequência da localização das mielomeningocele nos 98 pacientes da casuística foi significativa, com 52,04% dos pacientes com localização lombossacra da lesão, 35,71% dos pacientes com lesão toracolombar, 8,16% com localização exclusivamente sacral da mielomeningocele, 3,06% dos pacientes com localização exclusivamente lombar e 1,02% dos pacientes com mielomeningocele cervical. Houve predomínio de lesões acima da região sacral (91,83%), o que confirma outras casuísticas como a de Salomão (2002) e a de Frey e Hauser (2003) onde a mielomeningocele geralmente atingiu níveis torácicos inferiores, lombares e sacrais; confirmando a hipótese de Honorato (1994) de que a localização preferencial das mielomeningoceles seria a região lombossacral, sugerindo uma suscetibilidade particular do ponto de fechamento do neuróporo posterior e, também, que o efeito teratogênico estaria limitado no tempo e no mecanismo de ação, sendo que as formas lombares baixas ou sacrais seriam devido a uma vacuolização excessiva quando do processo de canalização. Ao nascimento, 51,02% das crianças do estudo, apresentaram mielomeningocele rota, com saída de líquido através da rotura da parede do cisto ou por transudação através da fina membrana (51,02%), dado semelhante ao encontrado por Salomão (2002).

O alto índice de hidrocefalia associada (78,57%) foi significativo, o que provavelmente contribuiu para o prognóstico apresentado na evolução dos pacientes estudados. A malformação de Arnold-Chiari é responsável pela ocorrência tanto de déficits relacionados à disfunção do tronco cerebral quanto para a ocorrência de hidrocefalia. De acordo com Sutton et al. (2003), quase todos os casos de mielomeningocele tóraco-lombar, lombar e lombossacral são acompanhados de malformação de Arnold-Chiari. A mesma

taxa de associação com a malformação de Arnold-Chiari do estudo (92,85%) foi significativa e também encontrada por McLone (1983), como por Dias e McLone (1993). Sutton et al. (1999) a identificaram em quase 100% dos fetos, no entanto utilizando a ressonância nuclear magnética para o diagnóstico, método pouco utilizado em nosso serviço pelas dificuldades da sua realização. A hidrocefalia associada à malformação de Arnold-Chiari tem duas causas principais, segundo Naidich et al. (1983). A primeira refere-se à malformação do rombencéfalo que bloqueia tanto a saída do quarto ventrículo quanto o fluxo liquórico através da fossa posterior. A segunda refere-se à estenose aqueductal, que pode estar associada à malformação de Arnold-Chiari em aproximadamente 40 a 75% dos casos. Corroborando com essa idéia, Weber Guimarães Barreto et al. (2005) do *Grupo de Medicina Fetal – UNICAMP* decidiram usar o modelo experimental de disrafismo em ratos fetais, com o objetivo de avaliar a relevância de malformações de Arnold-Chiari, em relação aos parâmetros clínicos e grau de lesões histológicas, tendo como resultados, que 88% dos fetos com mielomeningocele apresentaram a malformação de Arnold-Chiari, ou seja uma alta presença dessa malformação neste modelo de disrafismo, além de 100% desses fetos terem alterações clínicas e histologicamente, foi verificada necrose e erosão na espinha dorsal exposta ao fluido amniótico.

Segundo Youmans (1994), Shurtleff e Lemire, (1995), Dias (1999) e Frey e Hauser (2003), cerca de 80 a 85% das crianças com mielomeningocele desenvolvem hidrocefalia, necessitando de algum tipo de derivação liquórica, havendo aumento da necessidade desta derivação quanto mais alta for a lesão e o seu mau funcionamento dá-se principalmente em razão de problemas mecânicos ou infecção, sendo comum a necessidade de diversas revisões da derivação ventrículo-peritoneal durante a vida da criança, o que faz da meningite e outras infecções relacionadas à derivação ventrículo-peritoneal, uma influência negativa no desenvolvimento neuropsicomotor dos pacientes. Confirmando tais fatos, na casuística, dos pacientes que desenvolveram hidrocefalia, 9,09% foram submetidos à derivação ventricular externa em algum momento da evolução e 76,62% foram submetidos em algum momento à derivação ventrículo-peritoneal. Dos 76,72% que necessitaram de derivação ventrículo-peritoneal, o período de colocação da primeira derivação foi, na grande maioria das vezes, entre a segunda e a terceira semanas de vida

após o nascimento em 84,74% dos casos, sendo significativa a presença de meningite como complicação em 3,75% dos casos durante a primeira internação. Em relação à necessidade de troca da derivação por não funcionamento adequado ou por infecção, ocorreu em 28 casos (47,45%) já no primeiro ano de vida, com uma média de uma a duas revisões por paciente. Contudo, segundo McLone (1991), a abordagem da hidrocefalia, frequentemente associada à mielomeningocele, também é passível de discussão, uma vez que existem casos de hidrocefalia de baixo grau que não apresentam sinais clínicos e que, quando não são submetidos à derivação, exibem diminuição das funções cognitivas. Além disso, de acordo com Dias (1999), a realização da derivação ventrículo-peritoneal, de forma mais liberal, aparentemente resultou em melhor preservação da inteligência nesses pacientes. Entretanto, segundo Youmans (1994), dependendo das circunstâncias clínicas e operacionais, ocorrem variações da incidência de complicações decorrentes da derivação, as quais, por sua vez, têm efeito danoso ao intelecto.

Portanto, ainda que o tratamento da hidrocefalia associada seja seguido de um melhor desenvolvimento mental em quase todos os pacientes, as lesões dos aparelhos urinário e locomotor requerem um controle especializado constante e tratamentos específicos. Segundo Honorato (1994), um terço dos pacientes com mielomeningocele pode atingir, com o tratamento especializado, boas condições de vida, tanto no campo social quanto de trabalho, podendo em muitos casos, atingir a autonomia. No entanto, os pacientes encontram-se, na sua maioria, em situações de grave déficit de locomoção, distúrbios urinários severos e danos no desenvolvimento mental, acompanhados de episódios repetidos de meningite, que podem piorar gradativamente estes graves déficits.

A significativa presença de bexiga neurogênica (82,5%) e a rara possibilidade destas crianças evoluírem com continência urinária, se não tratadas adequadamente, faz com que estes pacientes necessitem de um longo tempo de monitorização da função renal, com objetivo de se preservar as vias urinárias superiores. Segundo McLone (1991) e Dias (1999), as complicações do trato urinário são as maiores causas de morte após os primeiros anos de vida, sendo que a avaliação urodinâmica do recém-nascido é o exame com maior valor preditivo acerca da descompensação do trato urinário e terapias subsequentes, que podem resultar em continência urinária em torno de 85% dos pacientes.

Um problema rotineiro para pacientes com mielomeningocele é também a incontinência fecal, presente em 61,25% dos pacientes da casuística. Prevenir este problema, através de cirurgia fetal para correção de mielomeningocele, foi recentemente tentado por Yoshizawa et al. (2004) em ovelhas, com o propósito de permitir o desenvolvimento normal de músculos do esfíncter anal.

A este quadro clínico crônico, se somam os déficits no desenvolvimento neuropsicomotor, detectados em algum período do seguimento ambulatorial, que chegaram a 60% na casuística, colaborando para a instalação definitiva de um grave comprometimento da qualidade de vida. A respeito da performance intelectual, segundo Hunt e Holmes (1975) e McLone et al. (1985), 75% dos pacientes têm quociente de inteligência superior a 80 e a presença de hidrocefalia não muda substancialmente essa estatística, no entanto se considerar a ausência de infecção do sistema nervoso central, contudo, metade das crianças vai apresentar algum tipo de atraso no aprendizado (Shaffer et al., 1986; Fletcher et al., 1992).

Na tentativa de atingir os objetivos principais da intervenção cirúrgica precoce, após o nascimento, defendidos por Honorato (1994) que se resumem na preservação das funções nervosas ainda presentes, na recuperação, ao menos parcial das funções perdidas, na prevenção de infecções secundárias, na obtenção de uma melhor relação anatômica entre as estruturas nervosas e as ósseas, possibilitando um melhor desenvolvimento espinhal no decorrer dos anos; na casuística deste estudo, a cirurgia corretiva da mielomeningocele foi realizada nos 80 casos nascidos vivos (100%) e, em relação ao dia em que os pacientes foram submetidos a cirurgia de correção da mielomeningocele temos: no mesmo dia do nascimento em 20 casos (25%), dentro das primeiras 24 horas em 62 casos (77,5%); de 24 a 48 h após o nascimento em 11 casos (13,75%) de 48 a 72 horas em 3 casos (3,75%) e entre 8 e 10 dias após o nascimento em 2 casos (2,5%) que foram conduzidos ao CAISM-UNICAMP somente vários dias depois do nascimento, operando portanto a grande maioria dos pacientes nas primeiras 24 horas de vida. Em relação aos dias que os recém-nascidos permaneceram internados na primeira internação, 11,2% dos pacientes permaneceram de 1 a 5 dias internados; 22,44% de 6 a 10 dias internados; 24,48% de 11 a 15 dias; 19,38% de 16 a 20 dias; 10% de 21 a 30 dias, refletindo a necessidade de

permanência mais prolongada dos pacientes em razão do atendimento específico e multidisciplinar que necessitam. A frequência de alta vivo no estudo foi de 88,75%, que confirma o conceito de Gool JB e Gool JD (1986) de que a mielomeningocele é o mais sério defeito neonatal do sistema nervoso central compatível com a vida.

A taxa de complicações pós-cirúrgicas no primeiro ano de vida foi semelhante àquela encontrada por Caldarelli et al. (1996). Das 80 cirurgias para correção de mielomeningocele realizadas nesta série não se observou nenhum caso de infecção da ferida cirúrgica, contudo foi observado em doze casos (15%) ($p < 0,05$) algum tipo de necrose em pequenos pontos da pele após o fechamento, sem sinais de infecção e sem a necessidade de reabordagem. Dos 80 casos operados, quatro casos (5%) ($p < 0,05$) apresentaram fístula liquiórica na cicatriz cirúrgica após a cirurgia da correção da mielomeningocele, todas tratadas e resolvidas com a colocação de derivação ventrículo-peritoneal ou derivação ventricular externa, ocorrendo meningite em 3,75% dos casos ($p < 0,05$), diagnosticada e tratada durante a primeira internação.

De acordo com Lewis et al. (2004), os distúrbios da função neurológica dependem do nível de lesão, sendo que os exames de motricidade, de sensibilidade e da função esfinteriana e a avaliação do nível funcional da lesão, permitem a realização de estimativas razoáveis acerca das capacidades potenciais futuras. A maioria dos pacientes com lesões abaixo de S1 é, em última análise, capaz de caminhar sem ajuda, enquanto os pacientes com lesões acima de L2 são frequentemente dependentes de cadeiras de rodas. Entretanto, há considerável variação entre o estado de deambulação do paciente e o aparente nível de lesão neurológica, principalmente em relação às lesões na região lombar. Pode-se observar tal fato nos recém-nascidos estudados, que durante o seguimento ambulatorial, 98,70% tinham os reflexos profundos presentes e 1,29% ausentes; 71,42% apresentaram reflexo aquileu ausente e 28,57% presente; 55,54% apresentaram reflexo patelar ausente e 44,15% presente. Com isso, dos recém-nascidos estudados, 37,5% cursaram com paraplegia, 56,25% apresentaram graus variados de paraparesia, por consequência apresentando diferentes estados de deambulação e 6,25% não apresentaram déficit motor, sendo capazes de deambular.

O segmento acometido é também importante na propensão de desenvolvimento de problemas ortopédicos. No estudo, 67,5% dos pacientes tinham pé torto congênito, 35% tinham luxação de quadril e foi significativa a incidência de escoliose em 83,75% e semelhante aos estudos de Naidich et al. (1996), que observaram que a maioria dos pacientes com lesões acima de L2 exibe, em última análise, significante escoliose, ao passo que essa complicação não é muito comum em pacientes com lesões abaixo de S1.

Como vimos, foram usados modelos animais para criação do defeito cirúrgico com exposição da medula espinal, demonstrando dano neural nas extremidades abaixo da lesão e função intestinal e da bexiga comparáveis a fetos humanos com mielomeningocele. O primeiro estudo experimental para criação de mielomeningocele em fetos de animais foi feito por Michejda (1984). Copeland et al. (1993) criaram um modelo animal para tratamento cirúrgico intrauterino de mielomeningocele usando ovelhas, evidenciando a viabilidade técnica da endoscopia para colocação de enxerto de pele sobre defeitos cirurgicamente induzidos, incluindo a espinha dorsal exposta. Meuli-Simmen et al. (1995) testaram o uso do músculo grande dorsal para correção de mielomeningocele fetal. Também Meuli et al. (1995) testaram em outro estudo, se a exposição crônica da espinha dorsal normal no espaço amniótico produzia uma lesão semelhante à mielomeningocele humana e em 1996 demonstraram que a exposição ao fluido amniótico da espinha dorsal normal durante a gestação, resultava ao nascimento em fenótipos de mielomeningocele humana, no que diz respeito à morfologia e déficit funcional. Calvano et al. (1998) apresentaram um método que utilizava o laser para criar defeitos espinhais em fetos de coelhos para o estudo da fisiopatologia e correção intra-útero da mielomeningocele. Yingling et al. (1999) realizaram potencial evocado para avaliar as funções sensoriais em fetos de ovelha depois de cirurgia fetal experimental. Também, um estudo experimental foi executado por Olguner et al. (2000) para investigar se o dano de tecido neural na mielomeningocele podia ser prevenido através da troca de líquido amniótico. Já Housley et al. (2000) propuseram o desenvolvimento de um modelo de feto de coelho com mielomeningocele para estudar no útero o dano e estratégias de correção. Enquanto Aaronson et al. (2002) sugeriram que o ambiente intrauterino causa dano secundário para a mielomeningocele, o propósito de Yoshizawa et al. (2004) foi determinar se a cirurgia fetal para correção de mielomeningocele permitia desenvolvimento normal de músculos do

esfíncter anal. Mais tarde, Petzold et al. (2005) investigaram se proteínas cérebro-específicas permitiriam monitorar o desenvolvimento do dano de tecido na mielomeningocele durante a gravidez num modelo animal.

Somados a estas idéias, outros experimentos em animais, testaram a hipótese de que o vazamento do líquido cefalorraquidiano através da abertura do canal central para dentro do líquido amniótico, estava relacionado ao desenvolvimento de malformação de Arnold-Chiari e consequente desenvolvimento de hidrocefalia. Nessa tentativa, Inagaki et al (1997), realizou estudos experimentais em fetos de rato, nos quais foram criadas lesões tipo mielomeningocele, na tentativa de se observar o desenvolvimento dos ventrículos cerebrais. Por sua vez, Paek et al. (2000) avaliaram se a correção pré-natal de mielomeningocele prevenia ou diminuía a herniação cerebelar no modelo de ovelha. No mesmo sentido, Bouchard et al. (2003), através de estudo em ovelhas, levantaram a hipótese de que a correção intra-útero da mielomeningocele em humanos, melhoraria os déficits neurológicos distais, diminuindo o componente de herniação na malformação de Arnold-Chiari tipo II, reduzindo a taxa de derivação ventricular pós-natal e defendendo que o extravasamento de fluido cérebro-espinhal da espinha dorsal levaria à herniação. Com isso, Weber Guimarães Barreto et al. (2005), do grupo de medicina fetal da Universidade Estadual de Campinas, decidiram usar o modelo experimental de disrafismo em ratos fetais, com o objetivo de avaliar a relevância de malformações de Arnold-Chiari, em relação aos parâmetros clínicos e grau de lesões histológicas.

Portanto, a exposição da medula espinal de fetos de animais ao líquido amniótico por mielomeningocele, criada cirurgicamente, resultou em grave dano funcional, histologicamente houve visível aumento da necrose dos elementos neurais nesses animais que foram expostos ao líquido amniótico. Grande quantidade de dados evidenciam que ao menos alguns componentes da espinha bífida são adquiridos após a lesão inicial, sugerindo que a degeneração neuronal ocorre em algum ponto da gestação. Corroborando com esses dados, através de ultrassonografias seriais de fetos humanos com mielomeningocele, Babcook et al. (1994) constataram que enquanto 44% dos que tinham 24 semanas ou menos de gestação apresentavam ventriculomegalia e 94% dos que tinham 24 semanas ou mais tinham ventriculomegalia.

Esses estudos experimentais motivaram o desenvolvimento de técnicas cirúrgicas de reparo intra-útero da mielomeningocele, sendo que no início, a abordagem aberta foi aplicada tardiamente, ou seja, após 28 semanas de gestação, com o intuito de preservar o feto, isto é, se o trabalho parto começasse após o intervento, o feto já seria viável. Os resultados não demonstraram nenhum efeito na função das extremidades mais baixas e no controle da bexiga e intestino. Por outro lado, publicações mais recentes mostram melhora da malformação de Arnold-Chiari e conseqüentemente, menores taxas de necessidade da derivação ventrículo-peritoneal quando feito o reparo da mielomeningocele antes de 25 semanas de gestação, havendo necessidade, no entanto, de vários anos de experiência clínica, para se chegar a alguns critérios internacionalmente aceitos atualmente, no que diz respeito à indicação de correção intra-útero de mielomeningocele.

Meuli et al. (1997) sugeriram que o déficit neurológico associado à mielomeningocele resultava do dano traumático secundário e das mudanças degenerativas, do tecido neural exposto dentro do útero. Através do exame da morfologia de fetos humanos com mielomeningocele, identificaram as lesões de mielomeningocele em fetos humanos com idade gestacional entre 19 e 23 semanas, demonstrando que estas estruturas tinham formado durante desenvolvimento e que a perda parcial de tecido tinha ocorrido posteriormente, apoiando o conceito de que executando-se uma correção intra-útero, poder-se-ia proteger o tecido neural mas precocemente, prevenindo o dano neural secundário e conservando, em parte, as funções neurais do feto humano com mielomeningocele. Acreditando nesta idéia, Tulipan e Bruner (1998) realizaram a correção intra-útero de mielomeningocele, através de laparotomia e histerotomia, em três fetos humanos, com aproximadamente 28 semanas de gestação para prevenir perda do feto em caso de insucesso, sendo que duas das crianças não necessitaram de derivação ventricular após o nascimento, sugerindo na época que a correção intra-útero de mielomeningocele poderia ser realizada com mínimo de morbidez para a mãe e para o feto, necessitando-se, no entanto, de um estudo maior para se substanciar esta baixa morbidez e determinar a extensão de todo e qualquer benefício neurológico deste tipo de cirurgia.

Mais tarde, para avaliar a segurança e eficácia da cirurgia minimamente invasiva para a cobertura de mielomeningocele intra-útero, na tentativa de se realizar o procedimento mais precocemente e com menor morbidade, mulheres no meio do segundo

trimestre de gravidez complicada por mielomeningocele fetal, foram submetidas por Bruner et al. (1999a) a um procedimento endoscópico da lesão espinhal entre 22 semanas e três dias e 24 semanas e três dias de gestação e não mais com 28 semanas como nos procedimentos citados anteriormente, concluindo que a cirurgia fetal minimamente invasiva poderia constituir um possível tratamento para mielomeningocele em idades gestacionais mais precoces. Nesse mesmo ano, os mesmos autores, com o objetivo de determinar se a cirurgia de correção intrauterina de mielomeningocele melhorava os resultados em pacientes comparados com a cirurgia tradicional pós-natal, Bruner et al. (1999b) fizeram um estudo não randomizado, sugerindo como resultado que a correção intra-útero de mielomeningocele diminuía a incidência de herniação e hidrocefalia com conseqüente redução na colocação de derivação ventricular em crianças com espinha bífida, aumentando, contudo, a incidência de parto prematuro. Após essa conclusão, Bruner et al. (2000) compararam a cobertura endoscópica de mielomeningocele com um enxerto materno de pele no útero com o fechamento neurocirúrgico por histerotomia, concluindo que com a tecnologia da época, em útero, a correção de mielomeningocele congênita por uma histerotomia parecia ser tecnicamente superior a procedimentos executados por endoscopia.

Após estes resultados clínicos iniciais, uma revisão completa da literatura sobre correção intra-útero de mielomeningocele foi realizada por Walsh et al. (2001), concluindo que naquele ponto da evolução dos estudos, tal procedimento poderia melhorar resultados neurológicos e reduzir a herniação em pacientes bem selecionados, não havendo, contudo, até aquele momento, critérios mais precisos para a seleção dos potenciais candidatos.

Portanto, o diagnóstico intrauterino de malformações congênitas tinha evoluído rapidamente, sofisticado e poderoso arsenal de imagem desmistificou a reservada vida fetal e a descoberta precoce de malformações congênitas permitiu definir a história natural destas doenças, determinando as características clínicas que poderiam afetar o prognóstico, tendo na intervenção cirúrgica fetal, o ápice do progresso do diagnóstico fetal. Segundo Danzer et al. (2001), uma malformação para ser submetida a uma intervenção cirúrgica pré-natal teria que cumprir algumas condições: deveria ser severo o bastante para autorizar os riscos associados com o tratamento intra-útero e deveria ser detectável antes do

nascimento. Adicionalmente, a fisiopatologia deveria ser reversível através de cirurgia fetal, melhorando o prognóstico significativamente se comparado ao tratamento pós-natal. Muitas das complexidades técnicas da cirurgia fetal aberta tinham sido resolvidas, mas o trabalho de parto prematuro e a ruptura prematura de membranas permaneciam como riscos onipresentes para a mãe e o feto. Por este motivo, reduzir a morbidez materna, o risco da prematuridade e confirmar a eficácia do tratamento, seriam os próximos objetivos.

Para tanto, vários autores passaram a desenvolver pesquisas nesse sentido, dentre eles, Holmes et al. (2001) estudaram a urodinâmica no recém-nascido depois da correção intra-útero de mielomeningocele, num esforço para caracterizar a função da bexiga no período pós-natal, considerando a correção somente se um cariótipo normal estivesse presente, na ausência de outra anomalia congênita significativa, se a idade gestacional fosse menor que 24 semanas e o defeito espinhal dentro da região lombar ou lombosacra. No entanto, apesar de toda a cirurgia seguir estes critérios citados, os resultados mostraram que o tratamento intrauterino de espinha bifida poderia expor o recém-nascido aos efeitos da prematuridade e a longo prazo, os efeitos na função da bexiga no feto depois da correção intra-útero da mielomeningocele, permaneciam desconhecidos.

Após algum tempo, Tulipan et al. (2003) compararam, pela primeira vez, uma série existente de pacientes com correção intra-útero com um grupo tratado convencionalmente, estratificando os pacientes de acordo com o nível da lesão de mielomeningocele e a idade gestacional no momento da correção intra-útero e chegaram à importante conclusão que a cirurgia intrauterina parecia reduzir substancialmente a incidência de hidrocefalia e a dependência de derivação ventricular quando comparado até mesmo ao tratamento convencional e quando o nível de lesão era levado em conta, pacientes com lesões acima de L3 poderiam não compartilhar deste benefício e a correção intra-útero não poderia ser justificada em fetos mais velhos que 25 semanas de gestação, sendo que melhorias adicionais poderiam ser obtidas, antecipando a época da cirurgia para idades gestacionais mais precoces.

Outro ponto importante da eficácia da cirurgia intra-útero, a melhora da função neurológica das extremidades, foi estudada por Tubbs et al. (2003), que analisaram pacientes sucessivos que tinham sofrido correção intra-útero da mielomeningocele,

comparando os mesmos parâmetros com controles que tinham sofrido correção tradicional pós-natal, contudo, embora a correção intra-útero de mielomeningocele diminisse o grau de herniação do rombencéfalo e reduzisse a incidência de hidrocefalia e conseqüentemente a necessidade de derivação ventricular, estatisticamente não melhorava o déficit neurológico nas extremidades.

Farmer et al. (2003) estudaram a evolução de crianças que tinham sido submetidas à correção intra-útero de mielomeningocele, acreditando que, naquele momento, a correção por fetoscopia, embora possível, ainda não tinha ótimos resultados cirúrgicos, já a correção pelo método aberto antes de 22 semanas de gestação seria tecnicamente e fisiologicamente possível, com um terço dos pacientes poupado da necessidade de uma derivação liquórica no primeiro ano de vida, mas a melhoria da função neurológica nas extremidades não era clara. Adicionalmente, a mortalidade fetal estava associada a este procedimento e estes resultados complementavam os dados publicados por grupos no Hospital de Crianças da Filadélfia, na Pensilvania e Universidade de Vanderbilt, em Nashville, defendendo a necessidade de um estudo previdente, randomizado em três institutos americanos na tentativa de se comparar a correção fetal com a intervenção pós-natal, idéia defendida também por Adzick e Walsh (2003), que foi posta em vigor.

Sbragia et al. (2004) descreveram o resultado perinatal de fetos com mielomeningocele, na Universidade Estadual de Campinas (UNICAMP), identificando possíveis candidatos para a correção cirúrgica intrauterina. Como resultado, quase um terço dos casos teria a correção fetal como uma escolha de tratamento, considerando como critérios: a mielomeningocele como malformação isolada, ausência de anomalias cromossômicas, idade gestacional até 25 semanas, nível da lesão abaixo de T12 e não descartando as primigestas, ou seja, encarando o tratamento intra-útero como bastante viável.

Trabalhos mais recentes como o de Danzer et al. (2004) tiveram como objetivo avaliar o impacto da correção intra-útero da mielomeningocele na biometria do crânio, concluindo que a correção da mielomeningocele alterava o crescimento da cabeça fetal. Contudo, dentre os trabalhos mais recentes e após vários anos de experiência clínica de alguns grupos, pode-se citar a importância de Bruner et al. (2004), pela sua grande

aplicabilidade na prática clínica atual, determinando quais fatores que se presentes quando da correção intrauterina da mielomeningocele, poderiam predizer a necessidade da derivação ventrículo-peritoneal para hidrocefalia durante o primeiro ano de vida, dentro de uma das maiores séries mundiais de correção intra-útero de mielomeningocele. Bruner et al. (2004) definiram mais claramente, que os fetos com um tamanho ventricular menor que 14 mm no momento da cirurgia, os fetos operados com menos de 25 semanas de gestação e os fetos com defeitos situados abaixo de L4 eram menos provável requerer derivação ventrículo-peritoneal para hidrocefalia durante o primeiro ano de vida, definindo de maneira mais objetiva, critérios para indicação de cirurgia fetal para a mielomeningocele.

No entanto, contrariando estes trabalhos, recentemente Adelberg et al. (2005) publicaram o impacto da cirurgia intra-útero na progressão da ventriculomegalia, notando que a história natural de progressão do diâmetro ventricular aumentou de modo linear ao longo da gestação, sendo que nenhuma diferença fora observada na taxa de progressão da ventriculomegalia entre a intervenção intra-útero e a correção pós-natal tradicional, concluindo-se que a cirurgia intra-útero não fazia diferença na progressão de ventriculomegalia, porém percebe-se na metodologia deste trabalho, que os critérios para correção intra-útero foram muito amplos, tanto no que diz respeito a idade gestacional do feto quanto ao grau de dilatação ventricular, no momento da cirurgia.

POTENCIAL DE REPARO INTRA-ÚTERO E ELABORAÇÃO DE PROTOCOLO PARA PREVENÇÃO DE HIDROCEFALIA NA UNICAMP

Após a caracterização descritiva da população, identificou-se os potenciais fetos candidatos à intervenção cirúrgica intrauterina, segundo critérios de indicação internacionalmente aceitos. Na casuística, com 95 gestantes, o potencial de reparo intra-útero de mielomeningocele foi de 11,57% (11 casos), utilizando-se contudo, critérios mais atuais e mais restritos, como alguns dos critérios de Tulipan et al. (2003) e Bruner et al. (2004) como fetos entre 20 e 25 semanas de gestação e os fetos com defeitos situados abaixo de L3-L4, além de considerar outros critérios como fetos com mielomeningocele como malformação isolada e ausência de anomalias cromossômicas,

sugeridos por Holmes et al. (2001), e tendo como critérios de exclusão a primiparidade (41 gestantes da casuística), pelo risco potencial de complicação obstétrica durante a cirurgia fetal (Barini et al., 2006) e fetos com lesão abaixo de S1, pelo seu bom potencial de deambulação e menor incidência de hidrocefalia (Lewis et al., 2004). Incluindo as primigestas (total de 95 grávidas), 24 (25,26%) seriam candidatas à cirurgia fetal. No entanto, seriam 39 candidatas (41,05%), utilizando-se os critérios de Sbragia et al. (2004): a mielomeningocele como malformação isolada, ausência de anomalias cromossômicas, idade gestacional até 25 semanas, nível da lesão abaixo de T12 e não descartando as primigestas.

Critérios de inclusão para potencial de reparo:

- mielomeningocele como malformação isolada
- ausência de anomalias cromossômicas.
- idade gestacional entre 20 e 25 semanas.
- nível de lesão abaixo de L3-L4

Critérios de exclusão para potencial de reparo:

- Primiparidade
- Nível de lesão abaixo de S1

Considerando-se os dados evidenciados neste estudo, fica com amparo do pensamento internacional (Holmes et al., 2001; Tulipan et al., 2003; Bruner et al., 2004; Lewis et al., 2004; Barini et al., 2006), que estrategicamente seria adequado a abordagem de pacientes:

- 1) que não fossem primigestas, tendo em vista o risco obstétrico de descolamento de placenta e até mesmo podendo evoluir para uma histerectomia.

- 2) com fetos com mielomeningocele abaixo de L3-L4, isso evidentemente apoiado na premissa de que, como demonstrou este estudo, o local de maior frequência de mielomeningocele é a região lombossacra, além do que a literatura internacional apóia melhores resultados em aquisição neurológica para esses fetos após a correção intra-útero.
- 3) com fetos com mielomeningocele que não se localizasse exclusivamente abaixo de S1, que como demonstrou este estudo, são pacientes que têm um grande potencial de deambulação, ou seja, um melhor prognóstico neurológico, não justificando os riscos da intervenção intra-útero.
- 4) com fetos com idade gestacional entre 20 e 25 semanas, a idade ideal da abordagem intra-útero pelos levantamentos na literatura internacional (Tulipan et al., 2003; Bruner et al., 2004).
- 5) com fetos com mielomeningocele como malformação isolada e ausência de anomalias cromossômicas, já que evidentemente, um procedimento de tamanho risco, envolvendo o feto e a mãe, não deveria ser acompanhado de outras doenças que porventura levariam a déficits que não compensariam tais riscos, devendo ser, portanto a mielomeningocele, doença única, preferencialmente.
- 6) com fetos com um tamanho ventricular menor que 14 mm no momento da cirurgia, justificado pelo fato de que fetos com tamanho ventricular maior, segundo a literatura recente (Bruner et al., 2004), têm uma grande probabilidade de necessitar de derivação ventrículo-peritoneal mesmo com a cirurgia fetal.
- 7) fossem capazes de ter um bom entendimento dos riscos materno-fetais do procedimento, pois o baixo nível sócio-cultural de muitas pacientes, realidade que não pode ser esquecida, dificultaria sobremaneira a realização da cirurgia fetal.

Com isso, o protocolo de cirurgia fetal elaborado para indicação de correção intra-útero de mielomeningocele e prevenção de hidrocefalia, teria os seguintes critérios de inclusão:

- a) fetos com um tamanho ventricular menor que 14 mm no momento da cirurgia
- b) fetos entre 20 e 25 semanas de gestação
- c) fetos com defeitos situados abaixo de L3-L4
- d) fetos com mielomeningocele como malformação isolada
- e) ausência de anomalias cromossômicas

E os seguintes critérios de exclusão:

- a) a primiparidade
- b) fetos com lesão abaixo de S1
- c) a incapacidade de entendimento das gestantes dos riscos materno-fetais

Finalizando, a correção de mielomeningocele intra-útero oferece a possibilidade de diminuir o número de hidrocefalias decorrentes das malformações de Arnold Chiari II, diminuindo o dano cerebral e o uso de derivação ventrículo-peritoneal, e ainda a possibilidade de melhora da função motora dos membros inferiores. A correção fetal em humanos tem sido realizada entre 20 e 25 semanas de gestação, pois o reparo neste período minimiza o intervalo de tempo durante o qual o dano neuronal à medula exposta pode ocorrer. O potencial de limitar a progressão da hidrocefalia tem sido verificado em ressonância magnética pós-natal, com a resolução da herniação do encéfalo posterior e ausência de hidrocefalia. Após a correção da mielomeningocele fetal, a ascensão do encéfalo posterior se deve a melhora na hidrodinâmica do líquido, reduzindo a hidrocefalia e a morbidade devida à utilização das derivações ventrículo-peritoneais. A recuperação da posição anatômica normal da região posterior do encéfalo permite uma diminuição das

seqüelas sintomáticas da malformação de Arnold-Chiari e da necessidade de cirurgias subseqüentes, além da preservação de melhor função da extremidade inferior.

O incremento resultante nas funções motoras e sensoriais possibilitaria maior independência dos pacientes e uma qualidade de vida potencialmente acrescida, além de gastos menores com os cuidados assistenciais exigidos. Portanto, a meningomielocoele é um defeito congênito com graves conseqüências clínicas, sociais e econômicas. Nos países desenvolvidos, 23% das gestantes com fetos portadores de mielomeningocoele acabam optando pelo término da gestação (Shaw et al., 1995). A legislação brasileira não prevê a interrupção médica da gravidez, quando complicada por fetos com esta malformação, o que reforça a necessidade de conhecermos a fundo a sua evolução e as possíveis inovações terapêuticas para estes casos e termos um protocolo próprio que se adapte às peculiaridades do nosso meio, levando em conta os aspectos técnicos, culturais e sócio-econômicos.

Os fetos com mielomeningocoele devem ser encaminhados a centros terciários de atendimento perinatal, na tentativa de se minimizar suas conseqüências. O reparo intra-útero da mielomeningocoele potencialmente pode oferecer um futuro melhor para alguns dos seus portadores de acordo com os critérios do protocolo da Universidade Estadual de Campinas para correção intrauterina de mielomeningocoele. Caso fique definitivamente demonstrada a eficácia da correção intra-útero, será fundamental que se estabeleça uma política nacional de atendimento a estes casos, com definição de Centros Especializados e tecnicamente capacitados na assistência à gestante e ao feto portador de mielomeningocoele, acoplada a um maior incentivo e dedicação aos estudos experimentais nas universidades brasileiras com o objetivo de aumentar o conhecimento e formar profissionais especialistas em medicina fetal.

CONCLUSÃO

Com relação à análise descritiva do grupo estudado, os resultados neurocirúrgicos obtidos e a evolução clínica dos pacientes nascidos com mielomeningocele no Centro de Assistência Integral à Saúde da Mulher da Universidade Estadual de Campinas (CAISM-UNICAMP), no período de janeiro de 1994 a dezembro de 2002, operados por um mesmo neurocirurgião, autor deste estudo, e tratados de modo adequado por uma equipe multidisciplinar, revelaram uma triste realidade caracterizada pelo prognóstico ruim e pelo alto índice de complicações decorrentes da mielomeningocele, situação prevista na literatura, principalmente no que se diz respeito à hidrocefalia e à malformação de Arnold-Chiari.

Partindo da premissa de que a legislação brasileira não prevê a interrupção médica da gravidez quando complicada por fetos com esta malformação e considerando-se também a ausência de protocolos para correção intrauterina de mielomeningocele no Brasil, pode-se dizer que tais fatos reforçam a necessidade de um conhecimento mais profundo da sua evolução e das possíveis inovações terapêuticas para estes casos e termos um protocolo próprio que se adapte às peculiaridades do nosso meio, levando em conta os aspectos técnicos, culturais e sócio-econômicos, com a finalidade de prevenir e minimizar os efeitos deletérios da hidrocefalia.

Contudo, os reais benefícios da correção intra-útero de mielomeningocele em relação ao reparo neonatal desta grave anomalia congênita do sistema nervoso central em casos selecionados, ainda necessitam de estudos clínicos futuros, apesar da notável importância de modelos animais, na tentativa de evidenciar o papel de correção intra-útero na mielomeningocele e estudar mais a fundo a sua fisiopatologia. No entanto, a caracterização da nossa população e o profundo conhecimento dos nossos resultados com o tratamento neurocirúrgico tradicional, foram passos fundamentais para a elaboração de um protocolo de inclusão de pacientes que podem ter uma melhora neurológica significativa, principalmente no que se diz respeito aos danos neurológicos causados pela hidrocefalia, se submetidos à cirurgia fetal.

Com a finalidade de elaborar um protocolo de cirurgia fetal para prevenção de hidrocefalia, foram considerados os dados evidenciados neste estudo, amparados em critérios internacionalmente aceitos, decidindo-se por incluir no protocolo somente fetos

com um tamanho ventricular menor que 14 mm no momento da cirurgia, fetos entre 20 e 25 semanas de gestação, fetos com defeitos situados abaixo de L3-L4, fetos com mielomeningocele como malformação isolada e ausência de anomalias cromossômicas, tendo como critérios de exclusão: a primiparidade, fetos com lesão abaixo de S1 e a incapacidade de entendimento das gestantes dos riscos materno-fetais.

Aplicando-se este protocolo, o potencial de reparo intra-útero de mielomeningocele será menor que aquele sugerido por Sbragia et al. (2004), concluindo que a correção intra-útero para prevenção de hidrocefalia tem uma aplicação restrita em nosso meio, considerando-a não como uma resolução de todos os problemas, mas como mais uma opção de tratamento para mães brasileiras que enfrentam a difícil realidade da mielomeningocele, num país ainda bastante incapaz de atuar na sua prevenção.

REFERÊNCIAS BIBLIOGRÁFICAS

- Aaronson OS, Tulipan NB, Cywes R, Sundell HW, Davis GH, Bruner JP. Robot-assisted endoscopic intrauterine myelomeningocele repair: a feasibility study. *Pediatr Neurosurg* 2002;36(2):85-9.
- Adelberg A, Blotzer A, Koch G, Moise R, Chescheir N, Moise KJ Jr, et al. Impact of maternal-fetal surgery for myelomeningocele on the progression of ventriculomegaly in utero. *Am J Obstet Gynecol* 2005;193(3 Pt 1):727-31.
- Adzick NS, Walsh DS. Myelomeningocele: prenatal diagnosis, pathophysiology and management. *Semin Pediatr Surg* 2003;12(3):168-74.
- Babcock CJ, Goldstein RB, Barth RA, Damato NM, Callen PW, Filly RA. Prevalence of ventriculomegaly in association with myelomeningocele: correlation with gestational age and severity of posterior fossa deformity. *Radiology* 1994;190(3):703-7.
- Banta JV, Becker G. The natural history of scoliosis in myelomeningocele. *Orthop Trans* 1986; 10:18.
- Barini R, Barreto MW, Cursino K, Zambelli H, Prando A, Sbragia L. Abruptio placentae during fetal myelomeningocele repair. *Fetal Diagn Ther* 2006;21(1):115-7.
- Barson AJ. The vertebral level of termination of the spinal cord during normal and abnormal development. *J Anat* 1970;106(Pt 3):489-97.
- Bayer AS, Altman J, Russo RJ, et al. Embryology. In: Duckett S, ed. *Pediatric Neuropathology*. Baltimore: Williams and Wilkins; 1995, 54-107.
- Birnbacher R, Messerschmidt AM, Pollak AP. Diagnosis and prevention of neural tube defects. *Curr Opin Urol* 2002;12(6):461-4.
- Bouchard S, Davey MG, Rintoul NE, Walsh DS, Rorke LB, Adzick NS. Correction of hindbrain herniation and anatomy of the vermis after in utero repair of myelomeningocele in sheep. *J Pediatr Surg* 2003;38(3):451-8.
- Braga AFA, Rousselet MS, Zambelli H, Sbragia L, Barini, R. Anestesia para correção intra-Útero de mielomeningocele. Relato de caso. *Rev Bras Anesthesiol* 2005;55:3:329-35.
- Bruner JP, Richards WO, Tulipan NB, Arney TL. Endoscopic coverage of fetal myelomeningocele in utero. *Am J Obstet Gynecol* 1999a;180(1 Pt 1):153-8.

Bruner JP, Tulipan N, Paschall RL, Boehm FH, Walsh WF, Silva SR, et al. Fetal surgery for myelomeningocele and the incidence of shunt-dependent hydrocephalus. *JAMA* 1999b;282(19):1819-25.

Bruner JP, Tulipan NB, Richards WO, Walsh WF, Boehm FH, Vrabcak EK. In utero repair of myelomeningocele: a comparison of endoscopy and hysterotomy. *Fetal Diagn Ther*. 2000;15(2):83-8.

Bruner JP, Tulipan N, Reed G, Davis GH, Bennett K, Luker KS, Dabrowiak ME. Intrauterine repair of spina bifida: preoperative predictors of shunt-dependent hydrocephalus. *Am J Obstet Gynecol* 2004;190(5):1305-12.

Caldarelli M, DiRocco C, LaMarca F. Shunt complications in the first postoperative year in children with myelomeningocele. *Childs Nerv Syst* 1996;12:748-754.

Calvano CJ, Reddy PP, Moran ME, Boyle KE, Housley HT, Jennings RW, et al. Initial studies of holmium:YAG laser creation of spinal defects in fetal rabbits: model for urologic effects of myelomeningocele. *J Endourol* 1998;12(2):199-203.

Cambier J, Masson M, Dehen H. Systeme nerveux autonome. In: *Abrégé de Neurologie*. Paris: Masson; 1975. p.103-6.

Campbell LR, Dayton DH, Sohal GS. Neural tube defects: a review of human and animal studies on the etiology of neural tube defects. *Teratology* 1986;34(2):171-87.

Carter CO. Clues to the aetiology of neural tube malformations. *Dev Med Child Neurol* 1974;16(6 Suppl 32):3-15.

CDC. Spina bifida and anencephaly before and after folic acid mandate--United States, 1995-1996 and 1999-2000. *MMWR Morb Mortal Wkly Rep* 2004;53(17):362-5.

CDC. Spina bifida incidence at birth--United States, 1983-1990. *MMWR Morb Mortal Wkly Rep* 1992;41(27):497-500.

Coleman BG, Adzick NS, Crombleholme TM, Johnson MP, Howell L, Horii SC, et al. Fetal therapy: state of the art. *J Ultrasound Med* 2002;21(11):1257-88.

Copeland ML, Bruner JP, Richards WO, Sundell HW, Tulipan NB. A model for in utero endoscopic treatment of myelomeningocele. *Neurosurgery* 1993;33(3):542-4.

Copp AJ, Brook FA. Does lumbosacral spina bifida arise by failure of neural folding or by defective canalisation? *J Med Genet* 1989;26(3):160-6.

Copp AJ. Prevention of neural tube defects: vitamins, enzymes and genes. *Curr Opin Neurol* 1998;11(2):97-102.

Czeizel AE, Dudas I. Prevention of the first occurrence of neural-tube defects by periconceptional vitamin supplementation. *N Engl J Med* 1992;327(26):1832-5.

Danzer E, Johnson MP, Wilson RD, Flake AW, Hedrick HL, Sutton LN, et al. Fetal head biometry following in-utero repair of myelomeningocele. *Ultrasound Obstet Gynecol* 2004;24(6):606-11.

Danzer E, Schier F, Paek B, Harrison MR, Albanese CT. Fetal surgery for severe congenital abnormalities. *Z Geburtshilfe Neonatol* 2001;205(5):174-88.

Dias MS, Walker ML. The embryogenesis of complex dysraphic malformations: a disorder of gastrulation? *Pediatr Neurosurg* 1992;18(5-6):229-53.

Dias M, McLode DG. Hydrocephalus in the child with dysraphism. *Neurosurg Clin N Am* 1993;4:715-726.

Dias MS. Myelomeningocele. In: *Pediatric Neurosurgery*. 1st ed. Churchill Livingstone, 1999:33-60.

Farmer DL, von Koch CS, Peacock WJ, Danielpour M, Gupta N, Lee H, et al. In utero repair of myelomeningocele: experimental pathophysiology, initial clinical experience, and outcomes. *Arch Surg* 2003;138(8):872-8.

Fletcher JM, Francis DJ, Thompson NM, Davidson KC, Miner ME. Verbal and nonverbal skill discrepancies in hydrocephalic children. *J Clin Exp Neuropsychol* 1992;14(4):593-609.

Frey L, Hauser WA. Epidemiology of neural tube defects. *Epilepsia* 2003;44 Suppl 3:4-13.

Gardner WJ. Myelomeningocele, the result of rupture of the embryonic neural tube. *Cleve Clin Q* 1960;27:88-100.

Gool JB, Gool JD. *A Short History of Spina Bifida*. Manchester, England: Society for Research into Hydrocephalus and Spina Bifida 1986.

Greene ND, Copp AJ. Inositol prevents folate-resistant neural tube defects in the mouse. *Nat Med* 1997;3(1):60-6.

Heffez DS, Aryanpur J, Hutchins GM, Freeman JM. The paralysis associated with myelomeningocele: clinical and experimental data implicating a preventable spinal cord injury. *Neurosurgery* 1990;26(6):987-92.

Hill AE, Beattie F. Does caesarean section delivery improve neurological outcome in open spina bifida? *Eur J Pediatr Surg* 1994;4 Suppl 1:32-4.

Hogge WA, Dungan JS, Brooks MP, Dilks SA, Abbitt PL, Thiagarajah S, et al. Diagnosis and management of prenatally detected myelomeningocele: a preliminary report. *Am J Obstet Gynecol* 1990;163(3):1061-4.

Holmes NM, Nguyen HT, Harrison MR, Farmer DL, Baskin LS. Fetal intervention for myelomeningocele: effect on postnatal bladder function. *J Urol* 2001;166(6):2383-6.

Honorato DC. Disrafismo espinhal oculto com comprometimento medular na infância: da identificação ao momento exato do tratamento cirúrgico. [Tese – Doutorado]. Campinas (SP): Universidade Estadual de Campinas; 1994.

Housley HT, Graf JL, Lipshultz GS, Calvano CJ, Harrison MR, Farmer DL, et al. Creation of myelomeningocele in the fetal rabbit. *Fetal Diagn Ther* 2000;15(5):275-9.

Hunt GM, Holmes AE. Some factors relating to intelligence in treated children with spina bifida cystica. *Dev Med Child Neurol Suppl* 1975;(35):65-70.

Hutchins GM, Meuli M, Meuli-Simmen C, Jordan MA, Heffez DS, Blakemore KJ. Acquired spinal cord injury in human fetuses with myelomeningocele. *Pediatr Pathol Lab Med* 1996;16(5):701-12.

Inagaki T, Schoenwolf GC, Walker ML. Experimental model: change in the posterior fossa with surgically induced spina bifida aperta in mouse. *Pediatr Neurosurg* 1997;26(4):185-9.

Jamjoom AB, Khalaf NF, Mohammed AA, Jamjoom ZA, Kashoggi TY, Abdelbasit OB, et al. Factors affecting the outcome of foetal hydrocephaly. *Acta Neurochir Wien* 1998;140(11):1121-5.

Keravel Y, Sindou M. Vues anatomiques commentées de la moelle. EMC. Paris Neurologie, 1982. 4.3.11.1701.810.

Kolble N, Huisman TA, Stallmach T, Meuli M, Zen Ruffinen Imahorn F, Zimmermann R. Prenatal diagnosis of a fetus with lumbar myelocystocele. *Ultrasound Obstet Gynecol* 2001;18(5):536-9.

Lapras C, et al. Spina Bífida. *Neurochirurgie* 1988;34,suppl 1.

Lemire RJ. Secondary caudal neural tube formation. In: Lemire RJ, Loeser JD, Leech RW, Ellsworth CA Jr, eds. *Normal and Abnormal Development of the Human Nervous System*. Hagerstown, Maryland: Harper and Row; 1975: 71-83.

Lewis D, Tolosa JE, Kaufmann M, Goodman M, Farrell C, Berghella V. Elective cesarean delivery and long-term motor function or ambulation status in infants with meningomyelocele. *Obstet Gynecol* 2004 Mar;103(3):469-73.

Luthy DA, Wardinsky T, Shurtleff DB, Hollenbach KA, Hickok DE, Nyberg DA, et al. Cesarean section before the onset of labor and subsequent motor function in infants with meningomyelocele diagnosed antenatally. *N Engl J Med* 1991;324(10):662-6.

Mangels KJ, Tulipan N, Bruner JP, Nickolaus D. Use of bipedicular advancement flaps for intrauterine closure of myeloschisis. *Pediatr Neurosurg* 2000;32(1):52-6.

McLone DG, Czyzewski D, Raimondi AJ, et al. Central Nervous system infections as a limiting factor in the intelligence of children born with myelomeningocele. *Pediatrics* 1982; 70: 338-342.

McLone DG Results of treatment of children born with a myelomeningocele. *Clin Neurosurg* 1983;30:407-412.

McLone DG, Dias L, Kaplan WE, et al. Concepts in the management of spina bifida. *Concepts Pediatr Neurosurg* 1985; 5:14-28.

McLone DG. Spinal dysraphism: pathogenesis and treatment. *Spinal Surg* 1991;5:3-20.

McLone DG. Continuing concepts in the management of spina bifida. *Pediatr Neurosurg* 1992;18(5-6):254-6.

McLone DG, Dias MS. Normal and abnormal early development of the nervous system. In: Cheek WR, ed. Pediatric Neurosurgery. Surgery of the Developing Nervous System. Philadelphia: WB Saunders, 1994:3-39.

McLone DG. Myelomeningocele. In: Youmans JR, ed. Neurological Surgery. Vol. 2. 4th ed. Philadelphia: WB Saunders; 1996: 843-860.

Meuli M, Meuli-Simmen C, Hutchins GM, Seller MJ, Harrison MR, Adzick NS. The spinal cord lesion in human fetuses with myelomeningocele: implications for fetal surgery. J Pediatr Surg 1997;32(3):448-52.

Meuli M, Meuli-Simmen C, Hutchins GM, Yingling CD, Hoffman KM, Harrison MR, et al. In utero surgery rescues neurological function at birth in sheep with spina bifida. Nat Med 1995;1(4):342-7.

Meuli M, Meuli-Simmen C, Yingling CD, Hutchins GM, Hoffman KM, Harrison MR, et al. Creation of myelomeningocele in utero: a model of functional damage from spinal cord exposure in fetal sheep. J Pediatr Surg 1995;30(7):1028-32.

Meuli M, Meuli-Simmen C, Yingling CD, Hutchins GM, Timmel GB, Harrison MR, Adzick NS. In utero repair of experimental myelomeningocele saves neurological function at birth. J Pediatr Surg 1996;31(3):397-402.

Meuli-Simmen C, Meuli M, Adzick NS, Harrison MR. Latissimus dorsi flap procedures to cover myelomeningocele in utero: a feasibility study in human fetuses. J Pediatr Surg 1997;32(8):1154-6.

Meuli-Simmen C, Meuli M, Hutchins GM, Harrison MR, Buncke HJ, Sullivan KM, et al. Fetal reconstructive surgery: experimental use of the latissimus dorsi flap to correct myelomeningocele in utero. Plast Reconstr Surg 1995;96(5):1007-11.

Michejda M. Intrauterine treatment of spina bifida: primate model. Z Kinderchir 1984;39(4):259-61.

Moore KL, ed. The Developing Human: clinically oriented embryology. 4th ed. Philadelphia: WB Saunders; 1988.

Morton M. Spina Bifida aperta: treatment by injection. BMJ 1875;i:381.

Muller F, O'Rahilly R. The development of the human brain, the closure of the caudal neuropore, and the beginning of secondary neurulation at stage 12. *Anat Embryol (Berl)* 1987;176(4):413-30.

Myriantopoulos NC, Melnick M. Studies in neural tube defects. Epidemiologic and etiologic aspects. *Am J Med Genet* 1987;26(4):783-96.

N'guyen JP, Gatton A, Keravel Y, Djindjian M. Syndrome de la queue de cheval. *Enc Méd Chir Neurologie* 1987;2:17044 F10.

Naidich TP, McLone DG, Fulling KH. The Chiari II malformation: Part IV. The hindbrain deformity. *Neuroradiology* 1983;25(4):179-97.

Naidich TP, Zimmerman RA, McLone DG, et al. Congenital anomalies of the spine and spinal cord. In: Atlas SW, ed. *Magnetic Resonance Imaging of the Brain and Spine*. 2ed. Philadelphia: Lipincott-Raven; 1996.p.1265-337.

Nazer HJ, Lopes Camelo JS, Castilla EE. ECLAMC: Estudio de 30 años de vigilancia epidemiológica de defectos de tubo en Chile y en Latino América. *VER Méd Chile* 2001;129:531-539.

Nievelstein RA, Hartwig NG, Vermeij-Keers C, Valk J. Embryonic development of the mammalian caudal neural tube. *Teratology* 1993;48(1):21-31.

Olguner M, Akgur FM, Ozdemir T, Aktug T, Ozer E. Amniotic fluid exchange for the prevention of neural tissue damage in myelomeningocele: an alternative minimally invasive method to open in utero surgery. *Pediatr Neurosurg* 2000;33(5):252-256.

Paek BW, Farmer DL, Wilkinson CC, Albanese CT, Peacock W, Harrison MR, et al. Hindbrain herniation develops in surgically created myelomeningocele but is absent after repair in fetal lambs. *Am J Obstet Gynecol* 2000;183(5):1119-23.

Patten BM. Embryological stages in the establishing of myeloschisis with spina bifida. *Am J Anat* 1953;93(3):365-95.

Perry VL, Albright AL, Adelson PD. Operative nuances of myelomeningocele closure. *Neurosurgery* 2002;51(3):719-23.

- Petzold A, Stiefel D, Copp AJ. Amniotic fluid brain-specific proteins are biomarkers for spinal cord injury in experimental myelomeningocele. *J Neurochem* 2005;95(2):594-8.
- Piggott H. The natural history of scoliosis in myelodysplasia. *J Bone Joint Surg Br* 1980;62-B(1):54-8.
- Pober BR, Greene MF, Holmes LB. Complexities of intraventricular abnormalities. *J Pediatr* 1986;108(4):545-51.
- Quinn TM, Adzick NS. Fetal surgery. *Obstet Gynecol Clin North Am* 1997;24(1):143-57.
- Raybaud CA, Naidich TP, McLone DG. Development of the spinal cord. In: Manelfe C. *Imaging of the Spine and Cord*. New York: Raven Press; 1992.p.93-113.
- Reigel DH, McLone DG. Myelomeningocele: operative treatment and results. *Concepts Pediatr Neurosurg* 1988;8:41-50.
- Rosseau GL, McCullough DC, Joseph AL. Current prognosis in fetal ventriculomegaly. *J Neurosurg* 1992;77(4):551-5.
- Salomão JFM. Contribuição aos estudos dos disrafismos espinais císticos cervicais e torácicos altos com proposta de classificação. [Tese – doutorado]. São Paulo (SP): Universidade Federal de São Paulo, Escola Paulista de Medicina; 2002.
- Sbragia L, Machado IN, Rojas CE, Zambelli H, Miranda ML, Bianchi MO, et al. Fetal myelomeningocele and the potential in-utero repair: follow-up of 58 fetuses. *Arq Neuropsiquiatr* 2004;62(2B):487-91.
- Schoenwolf GC. Histological and ultrastructural observations of tail bud formation in the chick embryo. *Anat Rec* 1979;193(1):131-47.
- Schoenwolf GC. Histological and ultrastructural studies of secondary neurulation in mouse embryos. *Am J Anat* 1984;169(4):361-76.
- Shaffer J, Wolfe L, Freidrich W, et al. Developmental expectations: intelligence and fine motor skills. In: Shurtleff DB, ed. *Myelodysplasias and Extrophies: Significance, Prevention and Treatment*. New York: Grune and Stratton; 1986; 359-372.
- Shaw GM, Schaffer D, Velie EM, Morland K, Harris JA. Periconceptional vitamin use, dietary folate, and the occurrence of neural tube defects. *Epidemiology* 1995;6(3):219-26.

Shurtleff DB, Luthy DA, Nyberg DA, Benedetti TJ, Mack LA. Meningomyelocele: management in utero and post natum. *Ciba Found Symp* 1994;181:270-86.

Shurtleff DB, Lemire RJ. Epidemiology, etiologic factors and prenatal diagnosis of open spinal dysraphism. *Neurosurg Clin N Am* 1995;6(2):183-93.

Steinbok P, Irvine B, Cochrane DD, Irwin BJ. Long-term outcome and complications of children born with meningomyelocele. *Childs Nerv Syst* 1992;8(2):92-6.

Sutton LN, Adzick NS, Bilaniuk LT, Johnson MP, Crombleholme TM, Flake AW. Improvement in hindbrain herniation demonstrated by serial fetal magnetic resonance imaging following fetal surgery for myelomeningocele. *JAMA* 1999;282:1826-831.

Sutton LN, Adzick NS, Johnson MP. Fetal surgery for myelomeningocele. *Childs Nerv Syst* 2003;19(7-8):587-91.

Testut L, Jacob O. *Anatomia Topográfica*. 8ªed. Barcelona: Ed. Salvat; 1975.Tomo1.

Todorov AB. Genetic aspects of neurosurgical problems. In: Youmans JR, ed. *Neurological Surgery*. 2nd ed. Philadelphia: WB Saunders; 1982.p.1207-235.v.3.

Trowbridge A. Three cases of spina bifida, successfully treated. *Boston Med Surg J* 1828;1:753.

Tubbs RS, Chambers MR, Smyth MD, Bartolucci AA, Bruner JP, Tulipan N, et al. Late gestational intrauterine myelomeningocele repair does not improve lower extremity function. *Pediatr Neurosurg* 2003;38(3):128-32.

Tulipan N, Bruner JP. Myelomeningocele repair in utero: a report of three cases. *Pediatr Neurosurg* 1998;28(4):177-80.

Tulipan N, Sutton LN, Bruner JP, Cohen BM, Johnson M, Adzick NS. The effect of intrauterine myelomeningocele repair on the incidence of shunt-dependent hydrocephalus. *Pediatr Neurosurg* 2003;38(1):27-33.

Van Allen MI, Kalousek DK, Chernoff GF, Juriloff D, Harris M, McGillivray BC, et al. Evidence for multi-site closure of the neural tube in humans. *Am J Med Genet* 1993;47(5):723-43.

- Villablanca JR, Hovda DA. Developmental neuroplasticity in a model of cerebral hemispherectomy and stroke. *Neuroscience* 2000;95(3):625-37.
- Volpe JJ. Neural tube formation and prosencephalic development. In: *Neurology of Newborn*. 4th ed. Philadelphia: WB Saunders Company; 2001.
- Wagner W, Schwarz M, Perneczky A. Primary myelomeningocele closure and consequences. *Curr Opin Urol* 2002;12(6):465-8.
- Walsh DS, Adzick NS, Sutton LN, Johnson MP. The Rationale for in utero repair of myelomeningocele. *Fetal Diagn Ther* 2001;16(5):312-22.
- Walsh DS, Adzick NS Foetal surgery for spina bifida. *Semin Neonatol* 2003 Jun;8(3):197-205.
- Warkany J, Wilson JG, Geiger JF. Myeloschisis and myelomeningocele produced experimentally in the rat. *J Comp Neurol* 1958;109(1):35-64.
- Weber Guimaraes Barreto M, Ferro MM, Guimaraes Bittencourt D, Violin Pereira LA, Barini R, Sbragia L. Arnold-Chiari in a fetal rat model of dysraphism. *Fetal Diagn Ther* 2005;20(5):437-41.
- Wilson RD. Prenatal evaluation for fetal surgery. *Curr Opin Obstet Gynecol* 2000;14(2):187-93.
- Yingling CD, Meuli-Simmen C, Meuli M, Timmel GB, Harrison M, Adzick NS. Experimental fetal neurosurgery: effects of in-utero manipulations on somatosensory evoked potentials. *Pediatr Surg Int* 1999;15(8):535-9.
- Yoshizawa J, Sbragia L, Paek BW, Sydorak RM, Yamazaki Y, Harrison MR, et al. Fetal surgery for repair of myelomeningocele allows normal development of anal sphincter muscles in sheep. *Pediatr Surg Int* 2004;20(1):14-8.
- Youmans JR. *Neurological Surgery*. 4th ed. Philadelphia: WB Saunders; 1994.

NORMATIZAÇÃO BIBLIOGRÁFICA

DISSERTAÇÕES E TESES – Normas, Procedimentos e Orientações para Publicação –
Faculdade de Ciências Médicas – UNICAMP – 2005.