

ASIGNATURA: Fisioterapia en Traumatología y Ortopedia.

UNIDAD: Actuación Fisioterápica en las Deformidades del Raquis.

Tema: ACTUACIÓN FISIOTERÁPICA EN LAS ESCOLIOSIS Y EN LAS ACTITUDES ESCOLIÓTICAS

DEFINICIÓN

Escoliosis: desviación lateral de la columna vertebral que se acompaña de rotación de los cuerpos vertebrales.

Aptitud Escoliótica: Desviación lateral de la columna vertebral sin rotación de los cuerpos vertebrales.

ETIOLOGÍA en las Escoliosis

1. Escoliosis idiopática: Causa desconocida (85%). Comienzo lento, insidioso, indolora. Según el momento de aparición: Infantil < 3 años, Juvenil: 4-9 años, Adolescentes: 10 años – maduración
2. Escoliosis neuromusculares o parálíticas
 - Miopatías (artrogriposis, distrofia muscular)
 - Meuropatía (parálisis cerebral, degeneración espinocerebelosa, siringomielia, polio, atrofia muscular espinal...)
3. Escoliosis congénitas
 - Falta de formación (hemivértebra. vértebra cuneiforme....)
 - Por falta de segmentación
4. Neurofibromatosis
5. Otras: Marfac, Ehlers-Danlos, osteocondrodistrofias, tumores, infecciones...
6. No estructurales
 - Postural
 - Irritación radicular (hernia discal, tumor)
 - Dismetría de longitud en MMII

Nota:

- *Síndrome de Marfac:* Trastorno de la fibrilina. Mal desarrollo óseo. Otros muchos trastornos orgánicos asociados. C.V.: curvas en el plano AP invertidas, asociación frecuente de escoliosis.

- *Síndrome de Ehlers-Danlos:* Hiperlaxitud articular, hiperelaticidad cutánea y fragilidad tisular. 25% asociado a escoliosis.

- *Neurofibromatosis. NF1.:* Enf. genética hereditaria. Displasia ósea: pérdida de resistencia y densidad: pseudoartrosis frecuentes.

- *Enanismos: osteocondrodismplasias*

-Displasia espondiloepifisaria congénita asociada a escoliosis evolutiv, hiperlordosis lumbar y coxa vara.

- Condrodisplasia puntiforme se acompaña de cifoescoliosis evolutiva.
- Displasia diastrófica: escoliosis de evolución grave (cirugía)
- Displasia metatrófica comprende una escoliosis progresiva.
- Enf. de Morquio o mucopolisacaridosis.

-Enf. de Friedreich-Siringomielia: Se acompaña a menudo de escoliosis cuya constitución parece relacionada con trastornos de la regulación del equilibrio y de las vías propioceptivas.

ETIOLOGÍA en las Actitudes Escolióticas

Desconocida (idiopática)

1. Desequilibrio de la pelvis (desigualdad de EEII)

- Desigualdad real: segmentos óseos de distinta longitud.
- Desigualdad aparente: defecto unilateral de la estática (pie, rodilla, tobillo)

2. Causas en el tronco

- Parálisis de los músculos del tronco (afectaciones asimétricas), insuficiencia o atonía muscular.
- Actitudes antiálgicas (contracturas musculares asimétricas por lesión raquídea, hernia de disco, tumor....)

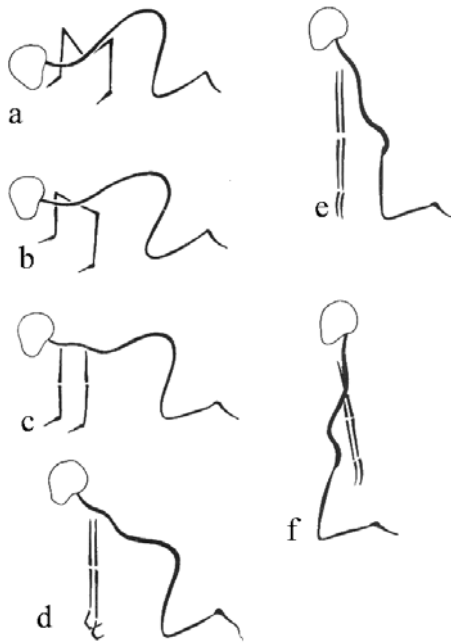
PATOMECÁNICA

LADO CONCAVO	LADO CONVEXO
La vértebra desciende	La vértebra asciende
Disminuye la altura del hemicuerpo vertebral	Aumenta la altura del hemicuerpo vertebral
Reducida o ausencia de cartílago epifisario	Proliferación elevada del cartílago de crecimiento epifisario
Disminución de la altura disco intervertebral	Aumento de la altura del disco intervertebral
Compresión de las carillas articulares con formación de osteofitos y sinóstosis	Descompresión de las carillas articulares
Canal vertebral estrechado	Aumento del canal vertebral
Las costillas se juntan y se desplazan anterolateralmente	Las costillas se separan y se desplazan en sentido posterior (giba)
Retracción o fibrosis de los músculos	Elongación de los músculos
Carencias nutricionales con trastornos isquémicos en hemidiscos y cartílagos	Trastornos nutricionales ocasionados por distracción de los tejidos
Las vértebras giran y dirigen las apófisis espinosas y los pedículos hacia el lado cóncavo	El cuerpo vertebral se dirige hacia la convexidad
	Acuñaamiento de la vértebra apex de la curva con base en la convexidad

TRATAMIENTO FISIOTERÁPICO: MÉTODOS ESPECÍFICOS

METODO DE KLAPP: movilización del raquis en posición cuadrúpeda, la cual elimina la fuerza de la gravedad sobre la curva escoliótica.

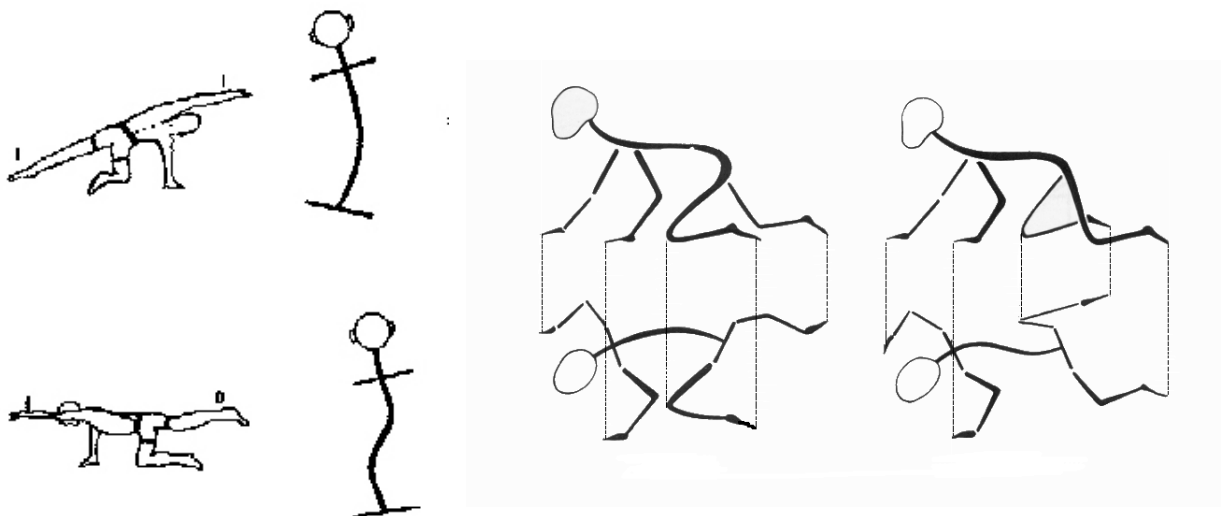
Se describen varias posiciones que permiten movilizar los diferentes segmentos.



1. Posición baja: D1-D4
2. Posición semibaja: D5-D7
3. Posición horizontal D8-D10
4. Posición semiergida: D11-L1
5. Posición ergida L1-L3 (brazos hacia delante)
6. Posición invertida: L4-S1 (brazos hacia atrás)

Se realizan ejercicios homolaterales de MMSS o MMI para curvas únicas (elevación de MM contrarios a la deformidad) mientras que los ejercicios heterolaterales (MI-MS contrario) corrigen curvas dobles.

También utiliza gateos en marcha cruzada (curvas únicas) y marcha en ambladura u homóloga (curvas dobles)



METODO DE NIEDERHÖFER

Considera más importante la desviación lateral, e interviene analíticamente sobre grupos musculares transversales.

Corrige la curva por medio de contracciones isométricas de la musculatura trasversa de las cinturas en la concavidad.

Características:

- Contracción lenta y progresiva
- Fase de contracción isométrica
- Retorno progresivo a la relajación

Musculatura que trabaja: transversos, cuadrados de los lomos, dorsal ancho, romboides y trapecio.

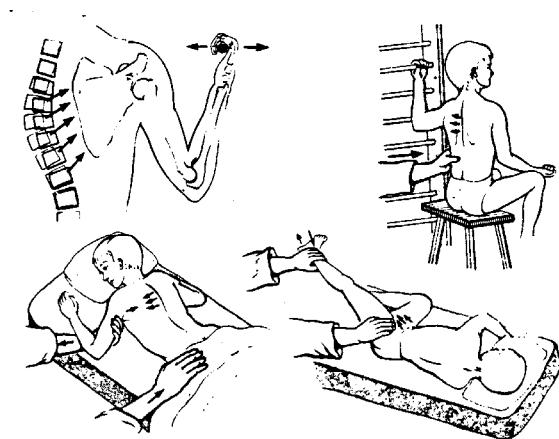
MÉTODO DE SCHROTH

Parte de la observación de dividir al tronco en tres bloques, los cuales vistos de frente son tres bloques rectangulares mientras que de perfil son tres trapecios alineados.

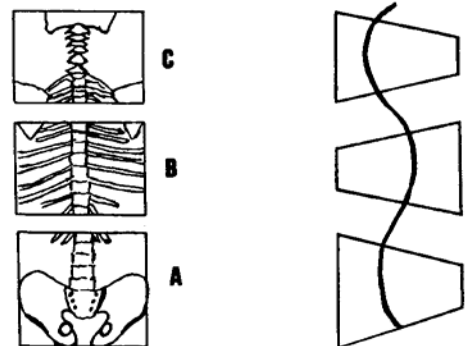
Cuando se produce un aumento de las curvas fisiológicas los rectángulos y los trapecios dejan de ser tales y se produce un acuñaamiento y un desalineamiento de los mismos.

El tratamiento consiste en realinear los segmentos y transformar los trapecios en rectángulos (plano frontal) y los triángulos en trapecios (plano sagital).

Se parte de la posición corregida ante el espejo y a través de la respiración y contracciones isométricas máximas se intenta dirigir el aire hacia las concavidades de la curva durante la inspiración y vaciando las convexidades durante la espiración.



MÉTODO DE NIEDERHÖFER



MÉTODO DE SCHROTH

MÉTODO FED

FED= Fijación, Estabilización y rotación, Desrotación

Método instrumental, que consiste en suspender al individuo (tracción) y aplicarle fuerzas de derrotación, al mismo tiempo que se trabaja de forma activa (isométrico) la musculatura que mantiene la corrección.

